Die Elektrokoagulation

in den Erfahrungen

der Chirurgischen Universitätsklinik Marburg

Inaugural-Dissertation

zur

Erlangung der Doktorwürde

einer

Hohen Medizinischen Fakultät

der Universität Marburg

vorgelegt von

Lorenz Grahl

aus Berlin-Wilmersdorf

Marburg 1937

Druck: Hessischer Verlag Karl Euker, Marburg-Lahn

Angenommen von der Medizinischen Fakultät
der Universität Marburg
am 28. 6. 1937.
Gedruckt mit Genehmigung der Fakultät.
Referent: Prof. Dr. *Klapp*.

R. UNIV.
BIBLIOTHEEK
LEIDEN

Meinen Eltern



Inhaltsverzeichnis

Allgemeiner Teil. Seite

Historische Entwicklung und Übersicht über die technischen Einzelheiten 1
Vorgänge im Gewebe 12
Blutstillung durch Elektrokoagulation 14
Histologischer Heilverlauf 17
Anwendung der Elektrokoagulation 21

Spezieller Teil.

Heilungstendenz der Elektrokoagulation (ein Fall von Afterkondylomen) 24
Entzündliche Erkrankungen (zwei Pat. mit Nackenkarbunkeln) 25
Spezifische Entzündungen (Brustwandtbc., Hodentbc., Scrophuloderm.) 29
Geschwülste 34
Carcinome des Kopfes 37
Zungencarcinom 51
Parotistumoren 53
Mammacarcinome 55
Rectumcarcinome 62
Sarkomgeschwülste 71
Schlußbetrachtung 75
Literaturnachweis, Lebenslauf 77

Als Teilgebiet der Elektrochirurgie geht die Elektrokoagulation zurück auf grundlegende Versuche des ungarischen Forschers Nicola *Tesla*. Ende des neunzehnten Jahrhunderts (1890 bis 1891) fand Tesla, daß sehr hochgespannte und gleichzeitig sehr hochfrequente Ströme nur noch eine geringe Wirkung auf den menschlichen Organismus zeigten. Die Ströme wurden damals durch die Entladung von Leydener Flaschen, denen der Primärkreis eines Transformators mit starker Spannungssteigerung parallel geschaltet war, hergestellt. Es gelang auf diese Weise, lange Funken auf eine Versuchsperson überschlagen zu lassen, ohne daß diese eine Wirkung am Organismus zeigten. Gleichzeitig fand er, daß eine leitende Substanz zwischen beiden Hochfrequenzelektroden bei einer noch nicht zu Funkenüberschlag führenden Spannung erhitzt wurde. *Nernst* ergründete wenige Jahre später die Ursache der rein thermischen und das Fehlen der elektrischen Reizwirkung der Tesla-Ströme. Sowohl die nervösen Elemente als auch alle übrigen elektrisch reizbaren Gewebe des lebenden Organismus sprechen mit steigender Frequenz unabhängig von der Spannung schwerer an, um endlich bei sehr hohen Frequenzen gar nicht mehr zu reagieren. Er kleidete das in folgendes physikalische Gesetz: „Die physiologische Reizschwelle für Wechselstrom nimmt ab mit dem Quadrat der Zunahme der Frequenz." Auch Ströme, die sonst absolut tötlich wirken, sind demnach bei genügend hoher Frequenz auf den lebenden Organismus ohne Wirkung. So kann z. B. der Mensch eine Spannung von 1000 Volt bei einer Frequenz von 50 000 Wechseln/Sekunde ertragen, ohne auch bei sehr gutem Kontakt mit dem Stromträger Schaden zu nehmen. Dieselbe Spannung ist aber bei einer Wechselzahl von 50/Sekunde bei sonst ganz gleichen Bedingungen absolut tötlich. Die Kenntnis dieses Gesetzes und die Tatsache, daß der hochfrequente und hochgespannte Wechselstrom bei seinem Weg durch den Organismus sich im Sinne des Jouleschen Gesetzes in Wärme umwandelt, führten später zur medizinischen Auswertung der Hochfrequenzelektrizität. *Nernst* erklärt die Wirkungslosigkeit damit, daß durch die andauernde, äußerst schnelle Stromrichtungsänderung keine Ionenwanderung zustande kommen kann; denn bevor sich die Ionen in Bewegung setzen können, bekommen sie einen gegenteiligen Impuls. Nach *Bauer* treten die Ionen auf der Stelle. Dadurch entsteht ein Schwingungszustand, der vielleicht auch die Erklärung für die Erwärmung des stromdurchflossenen Gebietes ist. Der Grad der Erwärmung folgt dabei genau dem Jouleschen Gesetz, nach dem die im

gleichen Leiter in der Zeiteinheit (t) erzeugte Stromwärme (Q) einerseits dem Widerstand des Leiters (r), andererseits dem Quadrat der konstant angenommenen Stromstärke (I) einfach proportional ist. Die nach Joule erzeugte Wärme ist also = Q = $I^2 \cdot r \cdot t$. *Keysser* erweitert dieses Gesetz noch dahin, daß er die wahre Erwärmung des elektrokoagulierten Körpers mit in Betracht zieht. Diese ist abhängig von der Masse (m) und der spezifischen Wärme (c). Die Erwärmung eines Körpers, der für eine bestimmte Zeit bei festgelegten Stromverhältnissen behandelt wird, ist demnach $X = \frac{\text{Masse} \cdot \text{spez. Wärme}}{\text{Wärmemenge (Q)}} = \frac{I^2 \cdot r \cdot t.}{m \cdot c}$

Der erste Hinweis auf eine Verwendung in der Medizin wurde durch *v. Zeynek* im Jahre 1899 gegeben. Der davor liegende Zeitabschnitt arbeitete nur mit den von Tesla entdeckten hochgespannten und hochfrequenten Wechselströmen, bei denen wegen der hohen Spannung die Wärmewirkung weniger im Vordergrunde stand und nur das Überspringen der Funken der Elektrode therapeutisch benutzt wurde. *Pozzi* nannte dieses Verfahren, bei dem lange Funkenbüschel zum Überschlag kamen, die „Fulguration". In Deutschland wurde diese Methode erst in den Jahren 1906—1908 durch *Keating-Hart* bekannt. Es wurde durch oberflächliche Fulguration des Wundbettes nach operativer Entfernung eines Tumors die Gefahr örtlicher Recidive verringert. Die zweite Stufe der Entwicklung begann mit der Einführung der elektrischen Koagulations- und Schneideapparate durch *v. Zeynek* und *Nagelschmidt*.

Ein kurzer Überblick über die Entwicklung der Apparatur in der Hitzechirurgie soll einen Aufschluß über die verschiedenen Formen der Anwendung dieses Verfahrens in der Chirurgie geben. Abgesehen von der uralten Anwendung des ferrum candens, das schon bei Hyppocrates Erwähnung findet, war in der Zeit vor der Elektrochirurgie die Möglichkeit der Hitzeanwendung auf den Thermo- *(Paquelin)* bzw. den Galvanokauter *(Heider, Crusell, Mideldropf, v. Bruns* 1864) beschränkt. Bis zu den modernen elektrogalvanischen und Dampfkautern blieb das Prinzip: Ausbrennen einer Wundfläche oder eines Operationsgebietes mit einem glühend gemachten Instrument stets das gleiche, auch wenn sich die Formen mit entsprechendem technischem Fortschritt änderten. Mit dem Gedanken, die Teslaströme für die Medizin auszuwerten, trat erstmalig die Elektrizität als Wärmespender im menschlichen Körper selbst auf. Die Wärme, die früher nur von außen herangebracht worden war, wurde unter dem Einfluß des Stromes jetzt im

Körper bzw. an seiner Oberfläche gebildet. Die ersten Apparate von *d'Arsonval* 1890 dienten dazu, durch Funkenübertritt auf das Operationsgebiet das kranke Gewebe zu zerstören. Für die Krebsbekämpfung wurde zuerst durch *Parson* 1897 dieses Verfahren angewendet. Es ist interessant zu erfahren, daß die Hitzebildung im Körper dabei anfangs durchaus als störend empfunden wurde, da man die zerstörende Wirkung hauptsächlich auf die überspringenden Funken zurückführen wollte. *Keating-Hart* haben sogar versucht, die bei den Operationen auftretende Wärme durch Kohlensäure und Kaltluftdusche zu entfernen. Zahlreiche Arbeiten *(Freund* 1908, *Zimmern* 1909 u. a. m.) aus der Zeit nach der Jahrhundertwende geben Aufschluß über die Vor- und Nachteile dieses Verfahrens. Nach vielen teils günstigen, teils schlechten Berichten über die Erfolge bzw. Mißerfolge, wurde durch Arbeiten von *Bergonié* und *Tribondeau* (1908) bewiesen, daß die Wirkung der Fulguration oder Sideration, wie das Blitzverfahren nach *Riviére* nach 1900 genannt wurde, nur auf die *Ober*fläche des Wundgebietes beschränkt war. Die Versuche wurden an der Haut, der Niere und der Leber des Kaninchens durchgeführt, die dem Funkenregen dieser hochgespannten, aber nur geringe Stromstärke besitzenden Elektrizität ausgesetzt wurden. Eine Wirkung auf das Gewebe zeigte sich nur bis in eine Tiefe von 2—3 mm. D. h. bei starker Unebenheit der Wundoberfläche konnten kleine Vertiefungen gar nicht mehr von der Funkenwirkung erfaßt werden. Die trotzdem mitunter günstigen Ergebnisse wurden durch *Zimmern* aus der heftigen hyperämischen Reaktion und der dann folgenden guten Vernarbung abgeleitet. *Strebel,* der die Methode erstmalig in Deutschland einführte, sah im Gegensatz zu *Keating-Hart* gerade in der Hitzewirkung das Wesentliche. Er sprach von molekularer Zertrümmerung, die sich aus der Zusammenwirkung der mechanischen, der elektrischen und der thermischen Eigenschaften ergäbe. Da bei der monopolaren Anwendung der Hochfrequenzströme und der damaligen technisch unvollkommenen Apparatur nur relativ geringe Tiefenwirkung zu erzielen war, außerdem durch die ebenfalls verhältnismäßig niedrige Frequenz bei sehr hoher Spannung die Nebenerscheinung heftiger Muskelzuckungen sich nicht ganz ausschließen ließ, wurde bald nach einer Methode gesucht, die zur Erhöhung der Frequenz und der Stromstärke führen konnte. *Forest* einerseits und *Czerny* andererseits erreichten durch bipolare Anwendung, d. h. durch Arbeiten mit stummer und aktiver Elektrode, einen erheblichen Fortschritt. *Czerny* gelang es, Gewebe im heutigen Sinne

zu verkochen, d. h. die Stromwärme im Organismus bis zur Eiweißfällung, ja bis zur Verkohlung zu steigern. *Forest* erzielte durch ungedämpfte Lichtbogenschwingungen sehr hoher Frequenz und eine sehr kleine Aktivelektrode in entsprechender Weise Funken, die erstmalig die Schneidwirkung der explosionsartig auftretenden hohen Temperatur an der Operationsstelle erkennen ließen. Damit war im Prinzip die Elektrokoagulation und das elektrische Schneidverfahren erfunden. Es ist selbstverständlich, daß die damaligen Methoden noch mancherlei technische Mängel und Nachteile zeigten. So waren die Stromstärken, die die Apparate lieferten, noch gering, nicht ganz frei von faradischen Wirkungen, auch die Tiefe der Koagulation war unsicher. Einen Fortschritt bedeutete die zweipolige Elektrokoagulation auf jeden Fall, da bei ihr die Dosierbarkeit schon erheblich genauer war. Bei einpoliger Anwendung ist als zweiter Pol die kapazitive Koppelung des Patienten gegen die Erde anzusehen, die je nach Art und Lage der Operationsumstände verschieden ist, und sich nicht leicht vorausberechnen läßt. Sie hat auch bei dem alten Blitzverfahren keine bedeutende Rolle gespielt, weil die Einwirkung an sich oberflächlich war. *Czerny* berichtet über den damaligen Stand der Elektrochirurgie, im besonderen über die Wundheilung nach Elektrokoagulation und die Gefahr der Nachblutung bei Nekrosenabstoßung, sowie über die kräftige Granulationsbildung. *Czerny* sowohl als *Werner* wendeten die Elektrokoagulation bereits (1913) im Verein mit Radium und Röntgenstrahlen gegen die bösartigen Geschwülste an. Leider stellte sich dabei die Möglichkeit heraus, daß unvollständig koagulierte Tumoren — bei dem damals noch nicht sicher dosierbaren Verfahren war das gar nicht so selten — durch die Koagulation zum Wachstum gereizt werden konnten. *Werner* äußerte sich deshalb sehr vorsichtig und bezeichnete die Elektrokoagulation in diesen Fällen doch als ein immerhin „riskantes Unternehmen".

In den Jahren vor dem Kriege setzte auch in anderen Ländern Europas die Entwicklung des doppelpoligen Verfahrens ein. Durch *Nagelschmidt, Jones, Cumberbatch* u. a. fand sie dort Eingang. Die erste Schlingenelektrode wurde in Frankreich von *Bordier* angegeben. Namen wie *Heitz-Boyer,* in England *Patterson* und *Dan Mc Kenzie* sind hier zu nennen. In Deutschland wurde wie auch in den übrigen kriegsbetroffenen Ländern durch den Krieg die Weiterentwicklung für lange Zeit gehemmt. Erst nach dem Kriege und als es möglich wurde, ungedämpfte Wellen mit Hilfe von Röhrenapparaten in Amerika herzustellen,

kamen neue deutsche Arbeiten auf diesem Gebiete heraus. Es war nicht erstaunlich, daß Amerika uns gegenüber nach dem Kriege einen großen Vorsprung hatte. Dort wurde bereits mit Apparaten, die vollständig frei von faradischen Strömen waren, gearbeitet, denen wir nichts Gleichwertiges entgegensetzen konnten. Allerdings erwiesen sich die Röhrenapparate nur gut geeignet zum elektrischen Schneiden und nicht zum stärkeren Koagulieren, wie aus den Arbeiten *Wyeths* (1924) u. a. hervorgeht. Bei den Röhrenapparaten ist wohl eine sehr gleichmäßige Schnittwirkung mit ganz schmalem Koagulationssaum wegen der hier sehr hohen Frequenz möglich, jedoch reichen die Röhrenleistungen für stärkere Stromstärken, wie sie zur Koagulation gebraucht werden, meist nicht aus. Außerdem ist der Verschleiß solcher Apparate erheblich und auch die Anschaffungskosten sehr hoch. Es gelang der sich stets weiter ausbauenden Elektrotechnik, die Funkenapparate zu derselben Leistungsfähigkeit zu steigern, sowohl für den koagulationsarmen Schnitt als auch für die Koagulation selbst. So werden heute in den deutschen Kliniken in der Mehrzahl Funkenapparate benutzt. Die Nebenerscheinungen, wie Faradisation oder zu geringe Frequenz, sind durch technische Änderungen ausgemerzt worden. Es gelingt durchaus, Frequenzen von über 100 000/sek. herzustellen. Ebenso gelang es, die Stromstärkenleistungen bis über 1000 Watt je nach Bedarf zu steigern. Es würde zu weit führen, all die technischen Feinheiten und Verbesserungen zu erwähnen, die zu der heute ausgeprägten Apparatur geführt haben. Die beiden größten deutschen Firmen, Sanitas und Siemens-Reiniger-Veifa, haben wertvolle Arbeit geleistet.

Der elektrische Vorgang in einem solchen modernen Apparat sei kurz beleuchtet. Dem Netz wird der ortsübliche Wechselstrom mit 50 Perioden/sek. entnommen und über ein Regulierungsrelais (für verschiedene Spannungen) durch die Primär- oder Niederspannungsspule eines Transformators geschickt. Die Sekundärwicklung des Transformators (hochtransformierter 50-periodiger Wechselstrom, etwa 800—2000 Volt) ist mit einer oder mehreren Funkenstrecken galvanisch gekoppelt. In diesen Funkenstrecken kommt der hochgespannte, aber niederfrequente Wechselstrom etwa 50 000 mal in der Sekunde zum Überschlag. Dabei fließt der Entladestrom für die Funkenstrecke gleichzeitig über eine neue Primärspule. Dieser Primärspule ist noch Kapazität und Selbstinduktion zum Ausgleich der Netzstromschwankungen und der faradischen Niederfrequenz, die bei den alten Apparaten nicht sicher ausgeschaltet werden konnten, bei-

gegeben. Da jeder Funkenüberschlag einen kurz dauernden gedämpften Schwingungszustand elektrischer, sehr hochfrequenter Art bedeutet, herrscht in der entsprechenden Transformatorspule der gleiche hochfrequente Wechselstrom. Teils durch induktive, teils durch galvanische Koppelung — das ist bei den einzelnen Apparaten verschieden — wird er nun über stumme und aktive Elektrode dem Patienten zugeführt. Sanitas hat an seinen Apparaten dann noch eine Möglichkeit, vom Handgriff der Aktivelektrode aus den Apparat ein- und auszuschalten, der den operierenden Arzt vom bedienenden Assistenten etwas freier macht. Anschlußknöpfe für die verschiedenen Verwendungsweisen, für Koagulation und für Schneidestrom, für groben und verschorfungsarmen Schnitt — Dinge, die nur einen Gradunterschied bedeuten —, sind stets vorhanden. Bei den Röhrenapparaten wird der Schwingungszustand durch einen Schwingungskreis und den gesteuerten Anionenstrom erzeugt. Die Form der Aktivelektroden muß der Schnittwirkung angepaßt werden, für koagulationsarmen Schnitt punktförmig, für reine Koagulation breitbasig sein. Auch hier sind vielfach Umänderungen vorgenommen worden und verschiedene Formen von Aktivelektroden gebräuchlich, für die Schnittechnik Nadeln *(Forest)* und Schlingen *(Wucherpfennig),* das sind dünne Drähte, die wegen der größeren Stabilität beidseitig gefaßt werden. Das Gewebe kann damit durch Schälen in Streifen abgetragen werden. Schließlich sind noch Schnitt und Koagulation vereint bei *Wucherpfennig,* der an seinen Schlingen noch einen Knopf für die Koagulation der eventuell angeschnittenen blutenden Gefäße anbrachte. Da die Oberfläche dieser Kugel etwas größer ist, tritt beim Betupfen Koagulation und Blutstillung ein. Es sind damit nur die wichtigsten Formen erfaßt, die sich bis heute erhalten haben.

Die Passivelektroden müssen zwei Forderungen erfüllen:

1. Großflächigkeit besitzen und
2. dauernden und guten Kontakt mit dem Patienten haben.

Dementsprechend wurden, um Funkenbildung zu vermeiden, Metallplatten, Kupfergaze und anderes leitendes Material an die Extremitäten oder im Rücken des Patienten in möglichst engem Körperkontakt angewickelt. In folgendem seien die Stromverhältnisse im Gewebe kurz skizziert. Stellt man sich den vom Strom durchflossenen Leiter, in diesem Falle den lebenden Organismus als einen von zwei gleich großen Elektroden berührten Querschnitt dar, so laufen die Stromlinien gleichmäßig parallel

zwischen den beiden Elektroden und erzeugen eine ganz gleichmäßige Wärme in dem Organismus. Siehe Zeichnung A.

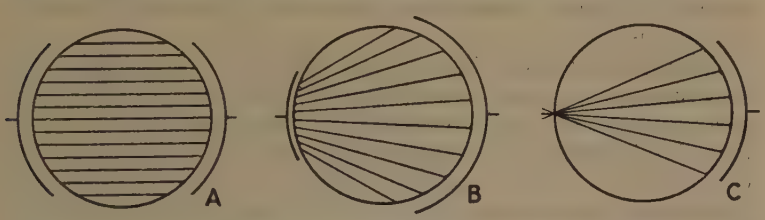

Dieser Fall kennzeichnet die Diathermie, bei der ein gleichmäßiger Temperaturanstieg aller stromdurchflossenen Teile zu therapeutischen Zwecken erstrebt wird. Es ist nun unschwer zu erkennen, daß die Stromlinien bei verschieden großen Elektroden an der jeweils kleineren dichter zusammengedrängt sein werden als an der größeren mit der vermehrten Oberfläche. D. h. an der großflächigen oder auch inaktiven Elektrode wird wegen der weit auseinander liegenden Stromlinien nur eine geringe Temperatursteigerung auftreten, während an der kleinflächigen sich durch die eng zusammenlaufenden Stromlinien die Wärmewirkung stark konzentrieren wird. Bei entsprechender Wahl der Elektrodenformen und bestimmten Spannungs- und Frequenzverhältnissen ist dann diese Wärmekonzentration so groß, daß in der Umgebung der aktiven Elektrode eine echte Verkochung des Gewebes erreicht wird, die sogenannte „Elektrokoagulation". Da aber die Stromlinien in Richtung auf die inaktive Elektrode auseinanderlaufen (siehe Zeichnung B), ist eine Übergangszone von verkochtem über noch geschädigtes zu unbeeinflußtem Gewebe zu erwarten. D. h. eine bestimmte Zone um die aktive Elektrode herum wird je nach dem Grad der Zellschädigung später als abgestorbenes Material vom Körper durch Nekrose abgestoßen. Dabei ist der Koagulationssaum, wie diese Zone bezeichnet wird, nach den Versuchen am Kaninchenohr von *K. H. Bauer,* in Wirklichkeit erheblich breiter, als nach dem sofort nach der Elektrokoagulation fixierten Präparat anzunehmen war. Entsprechend der Heilungsdauer wird die wirkliche Demarkationszone erst nach 24 Stunden oder noch später histologisch nachweisbar. Hierauf ist wohl die recidivhemmende Wirkung der Elektrokoagulation bei Tumoren zurückzuführen, denn alle durch die Operation mit scharfem Messer mobilisierten Tumorzellen werden ja, soweit sie in der Demarkationszone liegen, mit abgetötet. Wenn sie besonders bei unreifen Geschwülsten im Vergleich mit gesunden Körper-

zellen auch noch weniger widerstandsfähig gegen die Temperaturerhöhung sind, so dürfte der Saum der abgetöteten Tumorzellen noch breiter anzunehmen sein als die Zone der abgetöteten gesunden Körperzellen.

Die Anschauungen über solche durch die Widerstandskraft der einzelnen Zelle bedingte elektive Wirkung der Elektrokoagulation sind lange Zeit nicht einheitlich gewesen. *Doyen* nahm an, daß Carcinomzellen bereits bei Hitzegraden zugrunde gingen, die normale Zellen noch ohne Schaden vertragen können. *Westermark* unternahm Versuche an Rattengeschwülsten, die diese Anschauung zu bestätigen schienen. *Henschen* vermutet Veränderungen in dem „polyphasischen Kolloidmilieu", d. h. bioelektrische Umwälzungen in der Zelle. *v. Seemen* kann diese Anschauung nicht teilen. In diesem Zusammenhang können vielleicht die Untersuchungen von *Keysser* einen Anhalt geben. K. fand bei Koagulation mit Plattenelektrode von 3 cm Durchmesser und 20 Sekunden Einwirkungsdauer in totem Gewebe (Rindermuskelfleisch) in der Tiefe folgende Temperaturen:

1 cm Tiefe etwa 87°
1,5 cm Tiefe etwa 77°
2 cm Tiefe etwa 60°
3 cm Tiefe etwa 50°
3,5 cm Tiefe etwa 40°

Eine elektive Tumorzellenschädigung konnte er unter den gleichen Bedingungen anderenorts nicht nachweisen. Die elektive Wirkung könnte auch nur dort auftreten, wo die Tumorzellen auf Grund ihrer Unreife von Natur aus schon eine geringere Widerstandsfähigkeit besitzen. Es ist verständlich, daß durch die starke Erhitzung des Gewebes in der Koagulationszone eine Abtötung von Keimen eintreten kann. *Keysser* hat hierüber Versuche an totem Gewebe angestellt und gefunden, daß bis an den Rand der Koagulationszone die Keime nicht sicher abgetötet werden. Es wurden dazu Staphylococcen 3 cm und noch tiefer unter die Oberfläche des zu koagulierenden Gewebes gebracht und dann mit starkem Strom 10 Sekunden koaguliert. Aus der Randzone entnommene Proben gelangten dabei aber im Brutofen zu vollem Wachstum. Die von der Oberfläche blieben steril. Teile des koagulierten Gewebes, die nach oben erwähnten Versuchen nur bis 60° erhitzt worden waren, erwiesen sich bereits als keimfrei. Wesentlich für die elektrische Therapie entzündlicher Vorgänge ist im Zusammenhang damit auch die Tatsache, daß die vom Körper endgültig abgestoßenen Gewebsteile, also die Demarkationszone der Versuche von *K. H. Bauer,*

erheblich viel tiefer reichen als die sofort fixierte Koagulationszone *Keyssers* vermuten läßt. Daß hier einmal mit lebendem, zum anderen mit totem Material gearbeitet wurde, ist unwesentlich, auch wurde allein schon durch die Versuche von *Bauer* der Tiefenunterschied zwischen Sofortpräparat und dem histologischen Befund nach 24 Stunden in der Koagulationswirkung dargestellt. Es wäre demnach denkbar, daß zwischen diesen beiden Zonen, wo die Keime ja nicht unbedingt sicher abgetötet werden, eine für den Heilverlauf störende Bacterienflora zur Entwicklung käme. Hinzu kommt, daß es keineswegs immer sicher erkennbar ist, inwieweit bei Entzündungen das Gewebe bereits mit Keimen beladen ist. Es kann durch die Elektrokoagulation dann ein hermetischer Abschluß des kranken Gewebes gegen die Außenwelt herbeigeführt werden. Das bedeutet einen erheblichen Nachteil für die Heilung der entzündlichen Vorgänge. Die Excision des verschließenden Koagulationssaumes, die später noch Erwähnung findet, wäre dann die notwendige Folge. *v. Seemen* empfiehlt im Gegensatz dazu, die bei dickwandigen Kgt.-Nekrosen verzögerte Heilung für das Offenhalten der Wunden bei Abscessen auszunützen. Damit wäre Doppelincision und Gummilasche überflüssig. Wenn aber in der hermetischen Zone zwischen beiden Wirkungsgrenzen der Koagulation, der für das Gewebe und der keimabtötenden, lebende Keime zurückgeblieben sind, dann ist das Gegenteil vom Erwünschten erreicht. Bis zur Lockerung der Nekrosen nach etwa 1—2 Tagen und dem einsetzenden Lymphstrom nach außen wird das von ihnen gebildete Toxin vom Körper resorbiert. Allerdings dürfte diese Gefahr nicht allzu erheblich sein, denn aus Versuchen von *Schörcher* geht hervor, daß koaguliertes Gewebe erheblich schlechtere Nähreigenschaften für Bacterien besitzt als rohes. Die Versuche über die Demarkationszone von *Bauer* wurden am Kaninchen gemacht. Hier zeigte sich, daß die sofort darzustellende Koagulations- oder Trümmerzone nur halb so breit ist wie die erst später nachweisbare Demarkationszone, die nach Einsetzen der Heilvorgänge und Entartung der geschädigten Zellen histologisch sichtbar wird. *Keysser* zieht aus seinen Versuchen den Schluß, daß die Abtötung der sonst kurz dauernde Erhitzung auf 70° vertragenden Staphylococcen im Gewebe bei dieser Temperatur durch die dazukommende, rein elektrisch bedingte Einwirkung zustandekommt, was zu prüfen sein würde. Sicher bewiesen ist nur die unbedingte Keimtötung an der Oberfläche der Wunde und wenige Millimeter darunter. Hier arbeitet der direkte Funken gemeinsam mit der starken Hitze.

Eine andere Wirkung der Elektrokoagulation ist die Blutstillung, bzw. der spontan durch die Hitze und durch die elektrische Wirkung zustandekommende Gefäßverschluß, der diese Art Operationen begleitet. Es werden nicht nur die kapillaren Blut- und Lymphgefäße, sondern auch Gefäße arterieller Natur, wenn sie unter einer bestimmten Größe bleiben, sicher verschlossen. Die blutstillende Wirkung ist dabei von der Stärke der Koagulation, d. h. von der Tiefe, in der das Gewebe verschorft ist, abhängig. Der histologische Vorgang beginnt mit einer Einrollung der Intima nach innen, die den ersten Verschluß bildet. Nach den Versuchen von *Keysser* setzt Blut von allen Geweben dem Stromdurchgang den geringsten Widerstand entgegen. Die Stärke der Koagulation nimmt infolgedessen von der am besten Strom leitenden Blutsäule nach außen hin ab, da sie der durchfließenden Strommenge direkt proportional ist. Meistens sind dann die gegenüberliegenden Stellen der Intima und der Media verbacken. Die Adventitia wird auch bei stark verschorfendem Schnitt nur wenig angegriffen, ein Beweis für die nach außen hin abnehmende Stromwirkung. Das Gefäß zieht sich außerdem im Augenblick der Koagulationswirkung nicht unerheblich zurück. Wichtig ist, daß falls keine Nachblutung in den ersten 24 Stunden auftritt, sich dann bereits ein „vertrauenerweckender" Verschluß gebildet hat *(Bauer)*. In den folgenden Tagen geht die Bildung des eigentlichen Verschlußthrombus vor sich, der sich später bindegewebig organisiert. Nach *Bauer* soll dieser Verschlußthrombus im Tierversuch auch dann eine Nachblutung hintanhalten, wenn bei der Demarkation das Gefäßende nekrotisiert und abgestoßen wird. Je breiter außerdem die Koagulationszone — sei es nun beim Schnitt oder bei der Flächenkoagulation — ist, um so besser und haltbarer ist der primäre Verschluß. Daraus folgt, daß bei verschorfungsarmen Operationen die Nachblutungsgefahr größer ist als bei elektrischem Schneiden mit breiter Koagulationswirkung. Dementsprechend ist umgekehrt bei starker Verschorfung eine breitere Demarkationszone und damit länger dauernde Heilung zu erwarten, weil hier viel totes Gewebe vom Körper abgestoßen und, sofern es sich um innerhalb des Körpers liegende Gebiete handelt, chemisch abgebaut und wegtransportiert werden muß. In letztem Falle dauert die Resorption Monate, mitunter Jahre. Aber auch bei verschorfungsreichen Schnitten darf nicht eine absolut sichere Blutstillung durch die Elektrokoagulation erwartet werden. *Kirschner* hat bei der Operation einer Leistenhernie, die mit Absicht ohne eine einzige Unterbindung durchgeführt wurde,

eine sehr heftige Nachblutung trotz sorgsamer Koagulation besonders der größeren Gefäße erlebt, die eine sofortige Wiedereröffnung der Wunde notwendig machte. Es ist demnach dringend erforderlich, daß größere Gefäße, auch wenn sie durch Koagulation im Augenblick keine Blutung zeigen, de rite unterbunden werden, wegen der sonst leicht eintretenden katastrophalen Folgen. So geht *Kirschner* besonders gegen die von *Dyrhoff* empfohlene, von *Wucherpfennig* angegebene Doppelelektrode zur Koagulation größerer Gefäße an, da bei erhöhtem Blutdruck später leicht die Abstoßung des Thrombus, bevor ein fester Verschluß vorhanden ist, erfolgen kann.

Anders liegt der Vorgang bei parenchymatösen Blutungen und der Blutstillung des aus den Kapillaren austretenden Blutes. Hier reicht sogar die oberflächliche Wundbedeckung durch den schmalen Schorf, der beim koagulationsarmen Scharfschnitt entsteht, vollkommen aus, um einen sicheren Verschluß zu bieten. In den kleinen Gefäßen fehlt der Innendruck, der bei größeren Gefäßen, besonders bei Arterien, den Blutpfropf gelegentlich herausdrängt. Um den Mechanismus der Blutstillung zu verstehen, muß nochmals auf die obige Zeichnung von den Stromlinien hingewiesen werden. Je kleiner der Raum ist, auf den sich die Stromlinien an der Aktivelektrode zusammendrängen, um so schneller wird auch die Wärmeabnahme gegen die Inaktivelektrode hin sein, d. h. um so schmäler wird auch der Koagulations- bzw. Schmelzhof sein, der die Aktivelektrode umgibt. Daraus ergibt sich, daß die Sicherheit der momentanen Blutstillung von der Wahl der Elektrode abhängt, die ja mitbestimmend ist für die Breite des Schorfes, natürlich auch von der Stromqualität, endlich auch von dem spezifischen Widerstand des Gewebes. Es ist einzusehen, daß durch die Möglichkeit der oberflächlichen Verschorfung die Elektrokoagulation bei Operationen besonders an stark sickernd-blutenden, parenchymatösen Organen der normal schneidenden Operationstechnik bei weitem überlegen ist. So äußert sich *Olivecrona,* daß durch die blutstillende Wirkung der Elektrokoagulation viele Hirnoperationen, besonders die der weichen Hirntumoren, soweit sie nicht absaugbar sind (meningeome und gliome), erst möglich geworden seien. Daß die Elektrokoagulation sogar bei Hämophilie von großem Wert sein kann, geht aus den Berichten von *Kotzeborn, K. H. Bauer* und *v. Seemen* einwandfrei hervor. *K. H. Bauer* versorgte eine außerhalb operierte, infizierte blutende Lipomoperationswunde durch elektrische Ausschneidung und Koagulation bei einem Hämophilen. Die Blutung stand da-

nach 5 Tage lang, bis sich der Koagulationsschorf spontan löste und einer neuen schweren Blutung Raum gab. Erst auf Transfusion trat endgültige Blutstillung ein. Die Wunde heilte dann durch normale gesunde Granulationsbildung ab. *K. H. Bauer* schloß daraus, daß die Thromben an den Gefäßenden, die sich sonst bis zur Spontanablösung der Nekrose unter ihrem Schutz gebildet und gefestigt haben, beim Hämophilen nur mangelhaft oder gar nicht zur Ausbildung kommen. Die Abstoßung der Nekrosen muß dann notwendigerweise eine Nachblutung mit sich bringen. *v. Seemen* berichtet von einem 41 Jahre alten Hämophilen, bei dem eine unstillbare Sickerblutung im Bereiche der Wangenschleimhaut rechts bestand, daß diese durch Koagulation nach außen zwar gestillt werden konnte, daß es an dem entzündlich geschwollenen Gewebe aber sogar unter der Nekrose weiterblutete. Er betont besonders die starke Nachblutungsgefahr, die sich auch durch Elektrokoagulation nicht vermeiden ließe, sondern eher noch deutlicher in Erscheinung träte.

Über die Technik der Blutstillung durch Elektrokoagulation sind in der Literatur verschiedene Auffassungen vertreten. Bei sehr kleinen Gefäßen reicht bereits der Schorf des schorfarmen Schnitts aus, um eine Nachblutung hintanzuhalten. Keineswegs darf der Chirurg von dem augenblicklichen Verschluß der größeren Gefäße durch Elektrokoagulation *(Dyrhoff)* Sicherheit erwarten, auch dann nicht, wenn besonders kräftig mit eigens dafür eingerichteter Kugelknopfelektrode koaguliert wird. *Kirschner* und *Heymann* warnen dringend davor. Ein fester Verschluß kann so auch im besten Falle nicht erreicht werden *(v. Seemen)*. Bei Hirnarterien hat das Verfahren zu akut lebensbedrohlichen Zuständen geführt. Entsprechend kleine, spritzende Gefäße können zwar mit Klemmen gefaßt werden und durch ihre Berührung mit der Aktivelektrode elektrokoaguliert werden *(Wucherpfennig* und *Hoffmann)*, jedoch wendet sich *Kirschner* auch hiergegen, schon allein wegen der nicht vermeidbaren Corrosion der Klemmen. Anders ist ein Verfahren von *Wucherpfennig*, der mit einem Kompressionsring am Elektrodengriff das Gewebe um das Gefäß herum komprimiert und dann das Zentrum bluttrocken koaguliert. Er vermeidet damit auch die Überhitzung der Umgebung. *Kirschner* lehnt aber auch das ab. *v. Seemen* empfiehlt für längere Zeit offen bleibende Wunden die Koagulation auch von größeren Gefäßen, da eventuell eintretende Nachblutungen sofort offenbar würden. Mit dem Tupfer wird das gerade ausgeflossene Blut aufgesaugt und das Gefäß bis zum Blutungsstillstand komprimiert.

Dann wird unter dem Tupfer mit kleiner Plattenelektrode koaguliert. Dabei ist wichtig, das ausströmende Blut rechtzeitig durch Tupfer oder Absaugevorrichtung zu entfernen. Es kommt andernfalls zum Festkleben der Elektrode beim Stromschluß, und im umgebenden Gewebe können sich durch das relativ gut leitende Blut erhebliche Überhitzungen und Tiefenverschorfungen infolge starker Stromwirkung einstellen. Dadurch kann schwerer Schaden zugefügt werden, wenn wichtige Körperabschnitte im Operationsbereich liegen.

Nachdem die elektrisch-physikalischen Vorgänge im engen Rahmen dieser Arbeit besprochen sind, ist ein kurzer Überblick über den weiteren *Heilverlauf* und die sich dabei abspielenden *Reaktionsvorgänge* im *Organismus* notwendig. Je nach dem Grad der Erhitzung wird sich histologisch das Bild einer Verbrennung 1.—3. Grades zeigen mit wenigen Besonderheiten, die durch die andersartige Wärmeentstehung (im Innern) in der Tiefe des Gewebes bedingt sind. Bei der Verbrennung 3. Grades, die mit völliger Zerstörung der ganzen Epidermis einhergeht, zeigen die wenigen noch erhaltenen Cutiszellen vereinzelte Kerne und auffallende Richtungsänderung der Zellzüge, nach *v. Seemen* sogenannte „Pallisadenzellen". Die entsprechenden Veränderungen durch den elektrischen Strom (Funken) hat *Jellinek* als „elektrische Strommarken" bezeichnet. Wenn in sehr kurzer Zeit eine erhebliche Stromwärme übertragen wird, so kann natürlich, wie es bei der Koagulation fast stets der Fall ist, niemals Hyperämie und Blasenbildung als Zwischenstadium eintreten. Es entsteht dann eine meist flache, punkt- bis streifenförmige Erhabenheit von blaßweißer bis graugelblicher Farbe. Von *Jellinek* und *Kawura* wurde auch das histologische Bild solcher Strommarken beschrieben. Bei Elektrokoagulation der Haut hat *Jellinek* Veränderungen im Bereich der Stachelzellen gefunden; Ausziehung in lange parallele Spindeln, die in Büscheln und Garben angeordnet sind. Nach *v. Seemen* erinnert diese Anordnung der Stachelzellen an die „Pallisadenstellung", die *Unna* bei experimentellen Verbrennungen mit dem Thermokauter fand. *Schridde* konnte endlich durch das Experiment beweisen, daß die histologischen Veränderungen der durch Hochfrequenzströme gesetzten Verbrennungen denen der glühenden Platinnadel gleichzusetzen sind. Man kann nur im Ausdehnungsgrad einen Unterschied machen. Bei der Thermokaustik wird stets nur die Oberfläche und entsprechend der von außen nach innen fortgeleiteten Wärme nur sehr wenig von dem tiefer liegenden Gewebe erfaßt. Diese Tatsache ist wohl auch der

Grund dafür, daß die Elektrokoagulation der Thermokaustik heute vielfach als überlegen betrachtet wird, da bei letzterer eine Tiefenwirkung bis zu mehreren Zentimetern *(Keysser)* nicht zu erreichen ist. Es kann die Stromwirkung auch so groß sein, daß das 4. Stadium der Verbrennung, die Carbonisation oder Verkohlung, eintritt. Das setzt aber der Elektrokoagulation wegen des zunehmenden Widerstandes des austrocknenden, verkohlenden Gewebes ein Ziel. Durch die Unterschiedlichkeit des elektrischen Widerstandes der verschiedenen Körpergewebe kann aber auch an anderen Stellen als nur am Operationsort Zusammenballung der Stromlinien und damit Wärme entstehen. Bei Hirnoperationen muß das streng beachtet werden. Da die Kalotte nur schlechte Leitfähigkeit besitzt, ist der einzig gut leitende Zugang für die Stromlinien der an Brust und Rücken angewickelten Inaktivelektrode zum Schädelinnern das foramen magnum mit der sehr empfindlichen medulla. Die Überhitzung der medulla wurde *(1931)* von *Olivecrona* berichtet. Sie kann sehr gefährlich werden und macht den Stromlinienmechanismus besonders deutlich.

Die erste eingehende Arbeit über die *histologische Abgrenzung* des *koagulierten Gebietes* stammt von *Stephan* (1912).

Es werden 3 Zonen angegeben:

1. Zone stärkster Koagulation.
2. Destruktionszone.
3. Reaktionszone bis ins gesunde Gewebe.

Zone 1 und ein Teil von 2 entspricht etwa der von *K. H. Bauer* (1930) mit *Trümmerzone* bezeichneten Zone, Zone 3 der eigentlichen Demarkationszone. Die Versuche wurden an der Kaninchenleber ausgeführt. *Bauer* koagulierte in verschiedenen Stromstärken und untersuchte sofort nach der Operation. In Zone 1 war die Glissonsche Kapsel durch Blutungen abgehoben, auch herrschte Kernschrumpfung und Chromatophilie der Kerne sowohl wie des Plasmas. *Stephan* nannte diesen Teil auch Verdichtungszone. In der 2. Zone waren die Kerne auch im feinen Bau unverändert, hingegen das Cytoplasma grobschollig koaguliert. *K. H. Bauer* konnte für dieses Gebiet nachweisen, daß fehlende histologische Veränderungen sofort nach der Elektrokoagulation keinen Anhalt für die Unversehrtheit des Gebietes bzw. der Kerne bieten. Die Zellgrenzen flossen ineinander, Kapillaren zwischen den Leberbälkchen waren vollkommen leer, während jedoch die großen Gefäße strotzend gefüllt waren. Die Kerne der Glissonschen Bindegewebszüge waren, wie auch die

Gallengänge, spindelig ausgezogen. *Stephan* deutete die gesamten Zell- und Kernveränderungen als Wärmewirkung und die variable Tiefenwirkung als abhängig von dem durch Flüssigkeitsgehalt bedingten Widerstand gegen die Wärmestrahlung. *v. Seemen* berichtet eingehend über diese Versuche und gibt eine gewisse Übereinstimmung mit der „Wärmeempfindlichkeitsskala" von *Nagelschmidt* zu. *Stephan* fand bei der histologischen Untersuchung auch ein kleines Cavernom der Leber unter der koagulierten Oberfläche, welches im Gegensatz zum umgebenden relativ flüssigkeitsärmeren Lebergewebe dieselben Zellveränderungen zeigte. Die hier sogar isolierte Tiefenwirkung läßt sich dadurch erklären, daß das Cavernom als flüssigkeitsreicheres Gewebe weniger elektrischen Widerstand besitzt und deshalb mehr Stromlinien auf sich vereinigt, die dann Joulesche Wärme frei machen. In der 3. Zone setzt die Reaktion des lebenden Gewebes ein. Die strotzend mit Blut gefüllten Kapillaren und die starke Blutfüllung der größeren Gefäße, an denen Schädigungen histologisch nicht mehr feststellbar waren, sind Zeichen für die wiedereinsetzende Aufbauarbeit des Körpers. Durch sehr rasche Koagulation mit großen Stromstärken kann mitunter ein der Thermokaustik durchaus gleiches Bild entstehen. Die sofort einsetzende Carbonisation der Oberfläche verhindert weiteren Stromdurchgang und damit die Tiefenwirkung. Wie beim Thermokauter wird dann das dicht an der Oberfläche liegende Gebiet sehr rasch erhitzt. Es bilden sich „Hitzewaben" zwischen den durch Dampfdruck geplatzten Zellresten aus. Durch die Sprengwirkung des in den Gefäßen vorhandenen Blutes kommen gleichzeitig kleine Blutaustritte zustande. Solche sofort einsetzende Verkohlung des Gewebes kann nicht als Nachteil der Elektrochirurgie gewertet werden, da es rein technische Fehler sind, die sich mit steigender Erfahrung des Operierenden beseitigen lassen.

Ein wesentlicher Unterschied zwischen Elektrokoagulation und Scharfschneideoperation liegt in der andersartigen Heilung. Während bei Messerwunden meist gegenüberliegendes Gewebe zur Verklebung kommt, ist hier immer, auch bei koagulationsarmem Schnitt, auf jeder Wundseite je ein schmaler Kapillar- und Lymphspaltenverschluß vorhanden, der eine sofortige Verklebung verhindert. Erst wenn dieser Wall durchbrochen ist, kommt es nach Abtransport bzw. Abstoßung des nekrotischen Materials durch rasche Granulationsbildung zur eigentlichen Heilung, d. h. zur Heilung per secundam, die natürlich eine breitere Narbenbildung verursacht. Vielleicht ist auch hier der

Grund für die öftere und stärkere Kolloidbildung zu suchen, die allerdings im Gegensatz zu sonstigen Kolloiden nach Scharfschnittexcision nicht zu recidivieren pflegt. *Kirschner* berichtet über die Heilvorgänge (1930). Bei durch koagulationsarmen Schmelzschnitt gesetzten und primär mit Knopfnähten verschlossenen Wunden habe es zunächst den Anschein, als träte primäre Heilung ein. Mitunter ist das auch der Fall, aber durchaus nicht die Regel. Nach 5—8 Tagen kommt es meist zu Reizerscheinungen an den Wundrändern, zur Rötung und schließlich zur Nekrose, die zum Durchschneiden der Fäden und Klaffen der Wundränder führen kann. Teilweise kommt es nicht soweit, es tritt dann vorher Vernarbung ein. *Kirschner* nennt das „Abart der primären Heilung". Wenn Nekrosen erst einmal da sind, tritt Heilung immer erst durch Granulationen ein. Wohlbemerkt beziehen sich diese Vorgänge nur auf die Haut. In der Tiefe ist die ungestörte Heilung fast immer vorhanden. *Kirschner* hat das an 30 Laparatomien zeigen können, die teilweise sogar an kachektischen Patienten mit carcinomatösem Ascites ausgeführt wurden. Diese Patienten neigen ja auch bei Scharfmessertechnik gelegentlich zu Prolaps und Bauchbrüchen. Die Subcutis und die Muskulatur heilten dabei immer normal. Nur waren schlechte Hautheilungen besonders häufig. Er führte deshalb mit gutem Erfolg den Hautschnitt mit dem scharfen Messer aus; die tieferen Muskelschichten durchtrennte er mit dem elektrischen Messer und erreichte dadurch schmale Narbenbildung. *v. Seemen* schlägt die Excision nach Schmelzschnitt der Haut vor.

Wie ist nun der Heilungsvorgang bei der ausschließlichen Koagulation? Infolge der Ungleichmäßigkeit der Tiefenwirkung ist die Grenze zwischen abzustoßendem und gesundem Gewebe ziemlich regellos, so daß man nach *v. Seemen* von gleichsam einer Verzahnung der Nekrose mit dem gesunden Gewebe sprechen kann. In der Grenzzone erscheinen dann mit dem einwachsenden jungen Gewebe und den Gefäßen Fibroblastenzüge. Damit beginnt die Demarkation, und bei ihrer Beendigung liegt nur noch ausgesprochen kräftiges, zu guter Vernarbung neigendes Granulationsgewebe vor. Um die nach außen drängende Sekretion möglichst wenig zu behindern, empfiehlt *Keysser* u. a. weite Abtragung der koagulierten Massen mit der elektrischen Schlinge, um so die Nekrosen entsprechend dünn zu machen. Bei in der Tiefe zurückbleibenden geschlossenen Wundnekrosen liegt der Heilvorgang etwas anders. Die Koagulationsnekrose ist hier allseitig von gesundem Gewebe umgeben. Nach Versuchen von *Kuntzen, Vogel, v. Seemen* „wird das koagulierte Gewebe

im gewohnten Zeitablauf weder abgestoßen noch resorbiert". Bis zur Ausbildung der vollständigen Nekrose tritt keine Schrumpfung oder dergleichen ein. Die Nekrose wird schließlich wie ein Fremdkörper vom Granulationsgewebe abgekapselt. Dabei können nach *Delbanco* noch Monate nach der Koagulation noch unveränderte, hitzefixierte, spindelig ausgezogene Zellen nachweisbar sein. *v. Seemen* beruft sich auf eigene Versuche und solche von *Läwen* bei der Angabe, daß Cystenbildung mit Rundzelleninfiltraten und Fremdkörperriesenzellen beobachtet wurden. Während der Heilung muß an die Möglichkeit der Nachblutung gedacht werden. Es handelt sich dabei, abgesehen von dem erörterten Fall von *Kirschner* und außer der Hämophilie *(Kortzeborn, K. H. Bauer, v. Seemen)* um Blutungen, bei denen entweder physiologisch oder durch Versehen die Unversehrtheit der Koagulationsnekrose bis zur Spontanabstoßung nicht gewahrt werden konnte. Physiologisch tritt das ein im Gebiet der Nasenrachenhöhle, da hier die Infektionsmöglichkeit groß ist. *v. Seemen* berichtet von einer Zungencarcinomoperation, bei der am 6. Tage post operationem noch eine lingualis-Unterbindung notwendig wurde. Schließlich sind noch andere Heilungsstörungen infektiöser Art zu erwähnen. Nach *Kirschner, Keysser* u. a. wird durch die Koagulation ein derartiger Gewebsreiz gesetzt, daß ein starker Sekretstrom einsetzt, der bei nicht zu dickwandiger Koagulationsnekrose auch im von außen infizierten Gebiet, wie im Munde, eine Infektion verhindert, falls solange keine Verstopfung (Tampon) vorhanden ist. *Zschau* konnte außerdem durch Versuche an lebenden Ratten zeigen, daß die Resorptionswirkung von koagulierten Wunden lange Zeit außerordentlich gering ist. Den Nachweis erbrachte er an den Ratten mit Curare. Während kurz nach der Operation von koagulierten Wunden gar keine Resorption erfolgte, indes die scharf geschnittenen Tiere nach 7 Minuten durch resorbiertes Curare eingingen, zeigten nach 45 Stunden die Resorptionsverhältnisse keine Unterschiede mehr. Bei den nicht koagulierten Tieren sind nach 45 Stunden Thromben gebildet, und die Sekrete sind eingetrocknet, so daß genügender Abschluß gegen die Außenwelt vorhanden ist. *Zschau,* auch *v. Seemen,* sehen in dieser Tatsache den Grund für den vielfach in der Literatur *(v. Seemen, Keysser, Kirschner, Wucherpfennig, Lexer, Dyrhoff)* erwähnten herabgesetzten Wundchock. Die Resorption der sogenannten Frühgifte ist verhindert.

Nachdem im vorherigen die Elektrokoagulation in ihrer Entwicklung, ihren Vor- und Nachteilen in kurzen Umrissen ge-

schildert wurde, soll eine Übersicht über den Anwendungsbereich ihren heutigen Wert im Rahmen der Chirurgie beleuchten. Es ist wichtig, daß dieses Verfahren seit dem Beginn an erster Stelle zur Krebsbekämpfung benutzt wurde *(Parson* 1897). Später, um 1900, wurde das Verfahren bereits für verschiedene Hauterkrankungen meist tuberkulöser Natur angewendet. *Czerny* und *Wernike* 1913 erwähnen bereits die Verwendung der Elektrokoagulation in Verbindung mit Radium und Röntgenstrahlen. 1912 griff die Elektrokoagulation auch auf die Urologie über. *Beer* koagulierte erstmalig mit dem Cystoskop. In der Chirurgie setzten sich besonders *Heitz-Boyer* und *Cottencot,* in der Laryngologie in Deutschland *Hirsch* u. a. ein. Mit der nach dem Kriege fortschreitenden Elektrotechnik hat sich die Anwendung stark erweitert; es wurden entzündliche Erkrankungen in größerem Maße mit inbegriffen. Verödung von Ganglien, ja auch ganz große Operationen, wie Amputationen, wurden mit Elektrokoagulation vorgenommen. Selbst in der Augenheilkunde hat die Elektrokoagulation durch die Goninsche Operation Fuß gefaßt. Trotz der verschiedensten Anwendungsbereiche, die sich zum Teil bis heute erhalten haben, Dermatologie, Urologie, Elektrokoagulation bei Entzündungen usw., ist und war das Hauptanwendungsgebiet der Elektrochirurgie im besonderen der Elektrokoagulation die Bekämpfung und Ausrottung der bösartigen Geschwülste. Mannigfach sind die Veröffentlichungen über die Koagulation, so daß der notwendigen Zusammendrängung halber nur die Hauptautoren genannt und besprochen werden können.

An Hand einer Anzahl von Krankengeschichten der Chirurgischen Universitätsklinik Marburg will ich versuchen, die Erfahrungen, die hier auf dem Gebiet der Elektrooperationen gemacht wurden, im Vergleich zu den Erfahrungen anderer Autoren wiederzugeben. Bevor auf die beiden Hauptgebiete der Elektrokoagulation, die Geschwulstoperationen und die Entzündungen, eingegangen wird, möchte ich von einem Patienten mit Hämophilie berichten, der eine Ergänzung zu den im Abschnitt über Blutstillung angeführten Fällen von *K. H. Bauer, v. Seemen* darstellt. Es ist zwar bereits in einer Dissertation über diesen Fall genauer berichtet worden; das Krankheitsbild dieses Patienten ist aber so eindrucksvoll, daß es auch in dieser Arbeit nicht unbesprochen bleiben darf.

Ein 25jähriger junger Mann, durch die Großmutter mütterlicherseits und 4 Geschwister der Mutter (sämtlich Bluter) erheblich erblich belastet, aber sonst in ungestörtem Gesundheitszustand, schnitt sich fünf

Tage vor Kliniksaufnahme in den Daumenballen. In den nächsten Tagen trat trotz ärztlicher Behandlung immer nur für Stunden Blutungsstillstand ein. Schließlich ärztliche Einweisung in bereits etwas ausgeblutetem Zustand.

Allgemeinbefund: Ohne krankhafte Erscheinungen.

Lokalbefund: In der Mitte des linken Daumenballens etwa 4—5 cm lange, glatte, bis in die oberflächliche Muskulatur hineinreichende Schnittwunde. Wenig schmieriger Belag deutet auf bereits eingetretene Infektion hin.

Operation: Äthernarkose. 31. 5. 33. Wundrevision und Verschluß durch eng liegende Knopfnähte. Am nächsten Tag bereits hohes Fieber, Lymphangitis des Vorderarmes, Schwellung des Wundgebietes, eitriger Belag. Temp. über 40°.

2. 6. Nähte schneiden ein, Sekretion zurückgehalten, Entfernung. Viel Eiter und flüssiges Blut.

4. 6. Nach zwei Tagen wieder starke Blutung, Verband mit Pferdeserum, Blutung steht zunächst.

6. 6. Erneut starke Blutung. Patient erhält seit einigen Tagen Nateina. Anwendung von Clauden und Calcium i. v. Suprarenin ins Gewebe und die Wunde injiziert. Teilumstechungen. Alles nur mit kurz dauerndem Erfolg. Ganze Hand und Unterarm geschwollen. Patient sehr anämisch. Auch während der nächsten Woche trotz Dauertropfspülung der Wunde mit Suprarenin nicht aufhörende geringe Blutung.

20. 6. Energische Elektrokoagulation des Wundbettes und gleichzeitig 600 ccm Bluttransfusion vom Bruder. Am 9. 6. hatte Patient schon einmal 500 ccm Blut i. v. bekommen. Die Blutung stand jetzt etwa für 8 Tage und machte sich bei Beginn der Nekrosenablösung wieder bemerkbar. Die Temperaturen liegen zwischen 37—38,5°.

29. 6. Erneute Koagulation der noch blutenden Teile. Die Nekrosen halten diesmal nur etwa 6 Tage und lassen dann wieder Blutung entstehen.

Die geringe aber unaufhörliche Blutung aus dem medialen Teil wird schließlich noch zweimal im Abstand von je 6 Tagen elektrokoaguliert, während die übrigen Teile der Wunde sich bereits in guter Abheilung befinden. Die mediale Wundfläche blutet aber immer noch verschiedentlich. Nach 7 Wochen findet sich bei nochmaliger genauer Wundrevision am medialen distalen Wundwinkel eine spritzende Arterie, die durch Umstechung versorgt wurde. Damit ist endgültige Blutstillung erreicht.

In den letzten 3 Wochen sehr schnelle Abheilung. Durch Kontrakturen mäßige Bewegungsbehinderung des Daumens.

Es wurde bei diesem Patienten im ganzen fünfmal elektrokoaguliert. Dabei zeigte sich, daß die Nachblutungsgefahr bei Hämophilen sehr erheblich ist, aber daß ihre Stärke mit weiteren Koagulationen abnimmt. Allmählich heilt die Wunde, nach jeder

Elektrokoagulation zum mindesten ein kleiner Teil ab. Wenn sebst Maßnahmen, wie Umspritzung von Pferdenormalserum und Bluttransfusionen nicht mehr zum Ziel führen, kann die Elektrokoagulation, wenn sie auch zu wiederholten Malen angewendet werden muß, doch noch den Erfolg bringen. Daß bei tief liegenden, verschlossenen Wunden, die nicht offen behandelt werden können, solch Verfahren nicht durchführbar ist, bedarf keiner besonderen Erwähnung. Erschwerend kommt bei obigem Patienten die heftige Infektion hinzu, von der anzunehmen ist, daß sie auf Elektrokoagulation zurückgegangen wäre. Auffallend ist die späte Entdeckung einer spritzenden Arterie, die vielleicht, anfangs noch unversehrt, durch die vorherigen Koagulationen mitgeschädigt wurde und schließlich, da die hämophile Blutbeschaffenheit nicht zur Thrombosierung neigt, bei Abstoßung der Nekrosen rupturierte.

Zu dem Abschnitt „Heilungstendenz nach Elektrokoagulation" möchte ich aus den Fällen der Klinik die Krankengeschichte einer Patientin mit chronischer Cholecystitis bringen, die für die Möglichkeit spricht, daß bei tiefer gehenden Eingriffen verschorfte Gebiete ohne Gefahr zurückgelassen werden können. Die Patientin litt seit vielen Jahren an Gallensteinen mit heftigsten Beschwerden und wurde durch den Hausarzt schließlich zur Operation eingewiesen. Es wurde hier die Steinektomie vorgenommen und die Gallenblasenschleimhaut, d. h. das Stück, welches um den Stein kontrahiert war, sowie das Wundbett elektrokoaguliert. Obgleich dabei reichliche Nekrosen zurückblieben, zeigte die Heilung einen ganz normalen Verlauf. Nach 10 Tagen wurde das Drain entfernt, nachdem sich der erste Sekretionsstrom entleert hatte. Wie oben besprochen, ist also bei tief liegenden Elektrokoagulationen, sofern die Nekrosen aseptisch sind, die Heilungszeit meist gar nicht beeinträchtigt. Es ist anzunehmen, daß das in diesem Falle verschorfte Stück Gallenblasenschleimhaut nach Nekrosenabstoßung bzw. Resorption derselben stark schrumpft, so daß ein Neuentstehen von Steinen verhindert wird. Im Gegensatz zu *Priban,* der 1929 die Elektrokoagulation zur Zerstörung hypertrophischer Gallenblasenschleimhaut benutzte, wurde in obigem Falle die Nekrose nicht mit dem scharfen Löffel ausgekratzt. Es geht leider aus unserem Operationsbericht nicht hervor, ob es sich um eine mehr oder weniger hypertrophische Gallenblasenschleimhaut handelte.

Ein weiteres Gebiet, auf dem die Elektrokoagulation gelegentlich angewendet wird, ist das der äußeren Hämorrhoiden

(*Bordier* 1921). Mit der Nadelelektrode stach er die betreffenden Knoten an und schloß für wenige Sekunden den Strom. Die Heilung dauerte etwa 14 Tage. Die geringe Schwierigkeit des Eingriffs hat teilweise zu gehäufter und gelockerter Indikation geführt, so daß Zwischenfälle auftraten. *Bordier* (1922) warnt vor der Gefahr des heftigen Ödems, das er mit feuchten Umschlägen zu bekämpfen rät und vor der allerdings seltenen Sphincterkontractur, die er mit Ignipuncturen heilte. *Brenner 1928* spricht von vermehrter Schmerzhaftigkeit nach der Operation und betont auch die verzögerte Heilung. Interessanterweise zieht er hier den Gebrauch des Thermokauters gegenüber der Elektrokoagulation vor. 1931 lehnt *Heymann* im Rahmen seiner Betrachtungen über die Loslösung von Thromben aus elektrokoagulierten Venenplexus wegen Emboliegefahr, auch wegen des eventuellen Einreißens der Venenwände mit nachfolgender schwieriger Blutung durch Klebenbleiben der Elektrode dieses Verfahren ab. Diese Fehler sind aber technischer Art und hängen von der Erfahrung und Übung des operierenden Arztes ab. An unserer Klinik wurde bisher nur 1 Patient deswegen behandelt.

Bei einem 20jährigen Patienten bestand seit einem Jahr Afterjucken und Schmerzen beim Stuhlgang, die sich schließlich derartig steigerten, daß Patient zur Operation eingewiesen wurde.

Allgemeinbefund: dem Alter entsprechend normal.

Lokal: Um die äußere Afteröffnung herum mehrere etwa doppelt erbsengroße und einige kleinere Knötchen mit spitzen Erhebungen.

Rectalbefund: Soweit bei der großen Schmerzhaftigkeit zu erheben, normal. Die Knoten sind von derber Konsistenz.

Operation: Äthernarkose.

Die Condylome werden mit Stichelelektrokoagulation zerstört. Sphincterdehnung und Einlegen eines Tupfers.

Zweiter Tag: Temp. 39,4. Sie kann als Operations- und Äthernachwirkung angesehen werden, da Patient erkältet ist und auch Husten hat.

Dritter Tag: Temp. 37,6. Später immer normal.

3 Tage post operationem hatte Patient Stuhlgang. Von den elektrokoagulierten Stellen sondern sich nur wenige Tropfen Sekret ab. Nach 9 Tagen kann der Patient entlassen werden. Er kam in ambulante Behandlung, wo die Hämorrhoiden schnell ganz abheilten.

Wenn auch aus diesem Fall nichts Endgültiges für die Elektrokoagulation abgeleitet werden kann, so spricht trotzdem die einwandfreie Heilung für das Verfahren, wenn auch wegen der Jugend des Patienten die oben beschriebenen Gefahren weniger ins Gewicht fallen dürften.

Nachdem in obigen beiden Krankheitsfällen die Nebengebiete der Elektrokoagulation kurz gestreift wurden, will ich in folgen-

dem Abschnitt zu einem größeren Abschnitt der Elektrokoagulation Stellung nehmen, zu den Entzündungen. Hiermit sind einerseits pyogene Infektionen, andererseits spezifisch entzündliche Krankheitsformen, Tuberkulosen, gemeint. In der Literatur *(Jopson, Dyrhoff, Keysser, v. Seemen, Mandl* u. a. m.) äußern sich die Autoren im wesentlichen zustimmend zur Anwendung der Elektrokoagulation. Es wird in den Berichten als besonders günstig angesehen, daß durch den koagulationsreichen Schnitt *(v. Seemen)* ein für die ersten Tage ziemlich sicherer Verschluß der Lymph- und Gewebsspalten gegen das mit Keimen übersäte Wundgebiet geschaffen wird. *Mandls Bericht* aus dem Jahre 1935 gipfelt sogar in den Worten: „Weg mit dem gewöhnlichen Skalpell bei Operationen schwerer Infektionsherde." Die Vorteile werden im Bericht kurz zusammengefaßt:

1. Schonendes Operieren, da bei Schmelzschnitt kein aktiver Druck auf das Messer notwendig ist.
2. Starke Hyperämieerzeugung.
3. Augenblicklicher Verschluß der Lymphspalten.
4. Starke Verzögerung der Wundgiftresorption.
5. Geringer Operationsschock.
6. Immunisatorische Leistungssteigerung.

Zu 1 und 2 braucht wohl nichts gesagt zu werden.

Ob aber der augenblickliche Verschluß der Lymphspalten ein so erheblicher Vorteil ist, hängt sehr davon ab, ob wirklich alles infizierte Gewebe entfernt werden konnte. Andernfalls entwickelt sich im Schutz des Koagulationswalles sofort ein Sekundärherd, der die paradox erscheinende Excision der absichtlich gesetzten Koagulationsnekrose notwendig machen könnte. *Kirschner* dämpft diesen Enthusiasmus etwas in einer Arbeit aus dem Jahre 1930. Zunächst wendet er sich gegen den unbegründeten Optimismus, daß die Elektrokoagulation vollständig desinfizierend wirke. Es sei gleichgültig, ob bei Abscessen die Operation mit dem scharfen Messer oder mit der Elektrokoagulation gemacht werde, da die Wunde ja sowieso mit Keimen überladen sei. Unzweifelhaft wird bei der elektrischen Resection viel infiziertes Gewebe entfernt, es gelingt aber keineswegs immer mit Sicherheit, alles infizierte Gewebe zu entfernen. Wenn auch vielfach behauptet wird, daß durch den Koagulationswall sehr bald sich wieder ein ausreichender Sekretabfluß für den Körper bildet, so kann an einer Zurückhaltung der Sekrete für die ersten 24 Stunden durch den Wall nicht ge-

zweifelt werden. Das kann bei weit fortgeschrittenen Krankheitsfällen, in denen bereits Septicämie besteht, von entscheidender Bedeutung sein. Besser einzusehen ist dann schon die von *Bier* empfohlene Thermokauterbehandlung, durch die zwar auch Nekrosen, aber von erheblich dünnerer Wandstärke, gesetzt werden und bei denen dementsprechend geringe Sekretverhaltung zu erwarten ist. Andererseits haften Brandschorfe mitunter auch ziemlich lange fest. Es kommt wohl weniger auf die nur selten erreichbare Sterilisation des Gewebes an, als vielmehr darauf, daß dem Organismus die Möglichkeit gegeben wird, seine beim Absceß, beim Furunkel und bei den Phlegmonen unter Druck stehenden Nekrosen möglichst ungehindert abzustoßen bzw. durch Leucocytenwall einzukreisen. Bei einfachen Carbunkeln, die durch den Körper allseitig eingekreist sind, mögen diese Überlegungen weniger ins Gewicht fallen, da hier eine Totalextirpation des gesamten infizierten Gewebes vielfach möglich sein dürfte. Wie steht es aber bei bereits eingetretenen Phlegmonen? Sicherlich: der Nachschub von Toxinen von außen her wird unterbunden, was aber bereits jenseits des Koagulationssaumes sich befindet, kann sich eher leichter fortentwickeln. Die Breite des Koagulationssaumes, der gelegentlich nicht genügend schmal gehalten werden kann, spielt demnach eine wichtige Rolle. Ist er bei Abscesseröffnungen, Phlegmonen usw. recht schmal, dann wird die zeitweise Sekretverstopfung so gering sein, daß sie praktisch keine Bedeutung hat, Vorteile, wie das blutarme Operieren und die reactive Hyperämie kommen erst dann genügend zur Geltung. Zu fordern ist demnach der möglichst schmale Koagulationssaum. So koaguliert *Keysser* erst den Carbunkel und hobelt dann mit der Diathermieschlinge ab, was einer Excision im Gesunden gleichkommt. *Kappis* umschneidet das Gebiet elektrisch und reseciert dann das Ganze.

Die Erfahrungen unserer Klinik für fortgeschrittene Carbunkel mit teilweise ausgebildeter Phlegmone sind nicht günstig. Es fanden sich allerdings in den letzten fünf Jahren nur zwei derart behandelte Fälle.

Bei dem einen handelte es sich um einen 37 Jahre alten Mann, bei dem sich im Laufe von weniger als einer Woche ein Nackenkarbunkel und ein sehr schweres Krankheitsbild entwickelte. Es bestanden sehr heftige Schmerzen im Nacken, die Bettruhe erzwangen. Der Hausarzt behandelte mit Argentum-nitricum-Pflaster und Pinselungen. Bei der Einlieferung besteht am ganzen Körper ein groß- und kleinfleckiges, erhabenes Exanthem. Am Nacken ist eine ausgedehnte derbe Infiltration

vorhanden, in deren Zentrum eine geringe Einschmelzung liegt. Patient ist benommen. Bei dem schwer septischen Zustand wird noch am Einlieferungstage eingegriffen.

Operation: Evipan-Narkose. Prof. Klapp.

Das Zentrum des Karbunkels wird mit dem Messer in zirka Haselnußgröße umschnitten (elektrisch). Dabei entleert sich gar kein Eiter. Ringsum, die ganze Breite des Nackens ausfüllend, besteht eine derbe Infiltration.

Sehr bald nach dem Eingriff bekam der Patient einen Kreislaufkollaps, der eine Infusion i. v. notwendig machte. Trotz schwersten septischen Zustandes beträgt die Temperatur nur 37,5°. Zunehmende Herzschwäche. Exitus am anderen Tage.

Leider ist bei diesem Patienten über eine Blutentnahme zur Keimzüchtung nichts bekannt, so daß nicht einwandfrei feststeht, welche Erreger dem septischen Zustand zu Grunde lagen, doch dürfte es sich um Streptococcen gehandelt haben. Wenn auch nicht angenommen werden kann, daß durch die Operation der schlechte Ausgang hätte vermieden werden können, so zeigt doch diese Krankengeschichte deutlich den oben beschriebenen Nachteil der Elektrokoagulation. Hier hatte, wie es manchmal vorkommt, der Infektionsherd sich so schnell vergrößert und die vom Körper gesetzte Schranke so schnell durchbrochen, daß er durchaus nicht mehr durch die Koagulation erfaßt werden konnte. Nicht einmal zur Bildung verflüssigter Nekrosen war es gekommen. Außerdem wurde durch die Operation der Infektionsherd allenfalls verkleinert, die so notwendige Sekretion nach außen aber vorerst durch den Koagulationswall verhindert. Da die Sektion verweigert wurde, kann auch nicht entschieden werden, ob eine vollendete Sepsis mit metastatischen Herden vorgelegen hat.

Die zweite Krankengeschichte, die ich in diesem Zusammenhang erwähnen möchte, zeigt vielleicht noch deutlicher den mitunter sekretionshemmenden Einfluß des Schorfes nach Elektrokoagulation.

Florentine M. 43 Jahre alt. 22. 10. bis 29. 10. 1936.

Fam. Anamn. O. B.

Eigene Anamn. Vor 9 Jahren Nierenbeckenentzündung, sonst O. B. Seit 14 Tagen am Nacken kleiner Pickel. Starker Juckreiz. Nicht sauber gehalten. In 3 Tagen Schwellung, starke Schmerzen. Schließlich Arzt, und da Verschlimmerung, Einweisung.

Allgemeinbefund: Außer Beinvarizen bdts. O. B. Guter E. + K. Z.

Lokalbefund: Im Nacken kleinapfelgroßer, schmutzig flächenhafter, bläulich verfärbter Bezirk, reichlich lockere Eiterpfröpfe. Umgebung bretthart, gerötet, äußerst schmerzhaft. Therapie: Pferdeserumverbände.

25. 10. Prof. Kl. vidit. Elektroresection angeordnet. Zustand verschlechtert sich von Tag zu Tag.

27. 10. Operation: Chloräthylrausch. Dr. J. Die Nekrosen werden elektrisch extirpiert. Am Nachmittag Anschwellen der linken Gesichtshälfte, Kieferklemme, Schmerzen in Armen und Beinen.

28. 10. An allen Extremitäten urticariaähnliches Exanthem, Schwellung im Gesicht größer. Versuch, Mund zu öffnen, mißlingt, nachmittags Dauertropfinfusion i. v. 1500 ccm. Puls 120—140. Temp. vorher 39—40, 38—39°.

29. 10. Atemnot, eventuell Tracheotomie, typische Bauchatmung. Nekrosen stoßen sich aus der Wunde in den feuchten Verband ab. Herzmittel notwendig. Zunehmende Kreislaufschwäche. Exitus. Autopsie verweigert.

Auch hier findet sich, wenn auch nicht so ausgedehnt wie bei dem vorigen Patienten um den eigentlichen Karbunkel herum, ein bereits bretthart geschwollenes größeres Gebiet, in dem wohl ebenfalls bereits Keime angenommen werden dürfen. Da der Allgemeinzustand der Patientin sich dauernd verschlechterte, wurde die Elektrokoagulation angeordnet. Auffallend kurz ist der Zeitraum, in dem sich die nicht völlige Entfernung infizierten, nach außen durch den Koagulationsschorf abgeschlossenen Gewebes gefährlich auswirkt. Möglicherweise wirkt die reactive Hyperämie dann sogar mit, die Infektion allgemein zu machen. Trotz Herzmittel ist der Exitus nach zwei Tagen nicht mehr aufzuhalten. Wenn diese beiden Krankengeschichten auch keineswegs eine völlige Ablehnung der Elektrokoagulation rechtfertigen, so bieten sie doch ein deutliches Bild der Schwierigkeiten, die auf diesem Gebiet Indikation und Technik bieten können. Schwierig ist es auch zu entscheiden, ob hier die Sepsis nicht allein die entscheidende Rolle spielte; sie war offenbar in beiden Fällen schon weit entwickelt beim Eingriff, und ob die Elektrokoagulation vielleicht gar keinen Einfluß mehr ausgeübt hat, oder ob ihr ein wesentlicher Anteil an dem Ende eingeräumt werden muß. Da weder Autopsie, noch bacterieller Blutbefund vorhanden ist, muß diese Frage offen bleiben. Unzweifelhaft würde auch Scharfschnitt-Doppelincision keinen anderen Effekt erzielt haben.

Die spezifisch entzündlichen, tuberkulösen Erkrankungen der Haut wurden bereits zur Zeit der Fulguration mit diesem Verfahren behandelt. *Nagelschmidt* 1908 berichtet von einem Patienten mit Lupus am Ohr und an den Armen, der zur Abheilung gebracht werden konnte. Hier erweist sich der Koagulationswall zweifellos wieder als Vorteil, durch den der erkrankte Gewebsabschnitt gewissermaßen außerhalb des Körpers gesetzt wird,

ohne daß er mit ihm in Verbindung kommt, auch dann nicht, wenn seine Entfernung unterlassen wird. Die Operationsmöglichkeit hängt dann natürlich vom Sitz und der Ausdehnungsmöglichkeit der Operation und der Ausdehnung des Krankheitsherdes ab. *Nagelschmidt* ist in der Indikation zur Elektrooperation großzügig und hält auch die lokalisierte Tuberkulose am Knochen und Knorpel für angezeigt. *v. Seemen* betont, daß zu den allgemein chirurgischen Grundsätzen Zerstörung und Entfernung tuberkulösen Gewebes, gelegentlich in entsprechend gelagerten Fällen auch die Zurücklassung des koagulierten Krankheitsherdes als grundsätzlich Neues hinzukäme. Ob dabei aber in der Koagulationsnekrose zurückgebliebene Tuberkelbazillen ein Wiederaufflackern entstehen lassen können, läßt *v. Seemen* dahingestellt. Angewendet wird die Elektrokoagulation heute besonders bei Knochentuberkulose, tuberkulösen Drüsen und Fisteln, Lupus vulgaris, in der Dermatologie und Laryngologie. Hier berichtet *Vibede* 1923 nach Erwähnung der Arbeiten von *Nagelschmidt, Jakobi, Spitzer, Jungmann,* von 283 Elektrokoagulationen bei teilweise auch Kehlkopftuberkulose im Finseninstitut in Kopenhagen. Natürlich ist die Elektrokoagulation auch eine gute Ergänzung der Bestrahlung *(Krohmeyersche Quarzlampe)* und der heute bereits teilweise wieder abgelehnten Diät von *Sauerbruch* und *Herrmannsdorfer. Bordier* und *Nagelschmidt* empfehlen besonders die Anwendung für den Lupus der Mundschleimhaut, da hier ja bekanntlich die tuberkulösen Geschwüre außerordentlich schwer zu beeinflussen sind. *v. Seemen* konnte durch dreimalige Elektrokoagulation bei einer 15jährigen Patientin, die lange Zeit vorher geätzt worden war, tb. Geschwüre der Wangen- und Zahnschleimhaut zur Abheilung bringen. Das Gebiet der chirurgischen Tuberkulose ist so groß, daß hier nur wenige Möglichkeiten herausgegriffen werden können. In den unten zu besprechenden Krankengeschichten sind die verschiedensten Lokalisationen und Krankheitsgrade vertreten. In allen drei Fällen läßt sich der günstige Einfluß der Elektrokoagulation deutlich erkennen.

Walter H. 51 Jahre alt. 11. 8. bis 9. 9. 1936.

Fam. Anamn. Vater an Bergmannskrankheit gest. (Tbc.?) O. B.

Eigene Anamn. Seit Dez. 1932 Schmerzen i. d. l. Brustseite beim Atemholen. Keine Besserung. In Laasphe geröntgt, offenbar kalter Absceß, da bis Mitte Juni 1933 alle 2 Tage punktiert. Danach Fistelbildung. Besserung immer nach Punktieren. Atemschmerzen ließen nur selten nach. Sommer 1934 Besserung. Eiterung der l. Brustseite hatte nachgelassen. Ende Mai aber wieder neue Fisteln. Zur Fistelextirpation i. d. hiesigen Klinik überwiesen, am 17. 7. 1934. Nach Entlassung leid-

liches Befinden. Sommer 1935 hat Pat. sogar gearbeitet. 29. 7. 36. hatte sich der Zustand aber wieder derart verschlechtert, daß der Hausarzt aufgesucht wurde. Zwei Fisteln begannen neu zu eitern, Hausarzt wies schließlich ein.

Befund: Mäßig gut. Lunge: Überall normaler Klopfschall. Verschärftes Atem im r. oberen Lungenlappen. Keine bronchitis. Herz: O. B.

Lokalbefund: An der l. Brustseite deutliche Schwellung bei der 1. Mammille. Hier handtellergroßer Bezirk gerötet. An der Schwellung Infiltration. Einen Querfinger nach oben vom 1. Rippenbogen, am unteren Rande des Schwertfortsatzes V-förmige Narbe, mit der Unterlage verwachsen, mit 3 etwa linsengroßen Fistelöffnungen, die eitriges Sekret und Nekrosen zeigen. Einen Querfinger medial davon, an der 1. Mammille, befindet sich quer verlaufende, 1,5 cm lange und 2 mm breite Fistelöffnung. Die eingeführte Sonde stößt hier auf die Rippe.

Röntgenbefund: Aufnahme vom Sternum läßt deutliche Herde weder an der Rippe noch am Sternum erkennen.

12. 8. Operation: Dr. He. Äther.

In den Fistelöffnungen werden die schlechten Granulationen mit dem scharfen Löffel excochleiert. Die Haut ist durch mehrere Fisteln kanalförmig unterminiert. Auch hier wegen der schlechten Granulationen Excochleation. In der l. unteren Rippengegend kommt man auf Rippenknorpel, ein Sequester ist nicht festzustellen. Nach Excochleation werden die Wundgebiete kurz elektrokoaguliert. Steriler Verband.

13. 8. Temp. 38,3°. 14. 8. Temp. 39°. 15. 8. Temp. 38,8°. Seit dem 16. 8. bleibt die Temp. immer normal.

19. 8. Aus der Elektrokoagulationsgegend sondert sich wenig Sekret ab. Die Umgebung der Wunde ist O. B.

27. 8. Wunde und ihre Umgebung O. B. Noch ganz geringe Sekretion.

9. 9. 1936. Patient hat sich gut erholt. Die Fistelöffnungen haben sich verkleinert, sind aber noch nicht zu. Patient wird gegen ärztlichen Rat, weil Selbstzahler, entlassen. Hat seitdem nicht mehr hier gelegen.

Bei diesem Fall handelt es sich um eine Tuberkulose des Sternums und der Rippen links. Durch die Excochleation wurde das erkrankte Gewebe erst entfernt und dann durch kurze, vorsichtige Elektrokoagulation möglichst viel des evtl. noch zurückgebliebenen infizierten Gewebes unschädlich gemacht. Anfangs, wahrscheinlich durch die Ätherreizung bedingt, erhöhte Temperaturen, die wohl nicht durch die Elektrokoagulation hervorgerufen wurden. Des Patienten weiteres Befinden war gut. Wichtig ist es, daß trotz Elektrokoagulation auf den Rippenknorpeln keine Sequesterbildung eintrat.

Ähnlich gut war der Erfolg bei einer Hodentuberkulose.

Karl E. 60 Jahre alt. 24. 10. bis 20. 12. 1933.

Fam. Anamn. O. B.

Eigene Anamn. Unfall als Landwirt, riß sich mit Stacheldraht angeblich am Hoden. Der nach Tagen hinzugezogene Arzt stellt stark entzündliche und schmerzhafte Schwellung fest. 12. 5. 33. Keine Besserung, Einweisung nach Arolsen, Krankenhaus. Dort Punktion, etwas Eiter. Dann Operation und Tamponbehandlung. Ganz langsame Heilung. Neue Operation, Spaltung des scrotums, mit Glycerin-Jodoformgaze weiterbehandelt. Im September 1933 heftige Schmerzen. Berufsgenossenschaft weist wegen Unfall ein.

Allgemeinbefund: Älterer Mann, guter E. + K. Z.

Lokalbefund: Rechter Nebenhoden daumendick vergrößert. Sehr druckschmerzhaft. Samenstrang selbst nicht verdickt. Haut über dem Hoden gut verschieblich. Linker Hoden weich, fragliche Hydrocele, Nebenhoden ebenfalls grobknotig verdickt, Haut über dem Hoden trichterförmig eingezogen. In der Tiefe Fistelöffnung mit deutlicher Feuchtigkeit.

Rectaler Befund: Rechte Samenblase sehr stark vergrößert, verhärtet und druckschmerzhaft. Prostata gering vergrößert.

Operation: Äthernarkose Prof. Kl.

Kleiner Längsschnitt über dem rechten Hoden. Kleine, anscheinend symptomatische Hydrocele mit klarer Flüssigkeit eröffnet. Sodann wird längs des knotig verdickten Nebenhodenkopfes eingeschnitten. Sofort ist man in großer Zerfallshöhle (Kaverne), anscheinend tuberkulös. Die Höhle geht auf den Hoden über. Einige Teile des Nebenhodens, die besonders stark verändert sind, werden in Scheiben entfernt. Der Grund des Verkäsungsherdes wird mit dem Elektrokauter verschorft. Hautnaht.

26. 10. Hohe Temp., die auf die Eiterungen zurückgeführt werden.

30. 10. Die Wundränder klaffen. Nähte haben durchgeschnitten. Fingernagelgroße Fistel im Operationsgebiet. Höhensonnenkur. Patient am 20. 12. nach Arolsen zurückverlegt.

Abgangsbefund: Links: Kleinfingerdicker, hart indurierter Nebenhoden, auf der rechten Unterseite des Hodens etwa linsengroße Fisteleöffnung mit ganz geringer Absonderung. An derselben Stelle am linken Nebenhoden stecknadelkopfgroße Fistelmündung mit geringer Sekretion. Linker Nebenhodenkopf derb infiltriert.

Rectalbefund: Samenblasen 3—4 cm lang, bleistiftdick, mäßig symmetrisch vergrößerte Prostata, derb unempfindlich.

Wenn hier auch die Heilung durch die große Wandstärke des Koagulationswalles verzögert wurde und später ein Durchschneiden der Nähte durch die Haut eintrat, so ist doch durch die Entfernung bzw. Fixierung des kranken Gewebes eine weitgehende Besserung, wenn nicht die Heilung eingetreten. Leider wurde der Patient auf seinen dringenden Wunsch nach Arolsen zurückverlegt, so daß die Heilung hier nicht mehr weiter verfolgt werden konnte.

Ob nun wirklich eine vermehrte Abtötung von Tuberkelbazillen bis in die Koagulationstiefe hineinreichend stattfindet, ist nach den Versuchen von *Keysser* im Vergleich zu der sonst bekannten Hitzeresistenz des Tuberkelbazillus unwahrscheinlich. Ähnlich wie bei der carcinomatösen Zellverschleppung wird hier die Hauptwirkung durch die Einmauerung in totem Gewebe gewährleistet. Hinzu kommt, daß bei Schleimhauttuberkulosen *Vibede* die Erfahrung machte, daß besonders die tiefer gelegenen Blutgefäße eine langdauernde, bis zu 2 Monaten währende Hyperämie aufwiesen.

Schließlich soll aus diesem Gebiet auch über die elektrochirurgische Behandlung eines Scrophuloderms bei einer bereits ziemlich hinfälligen Patientin berichtet werden.

Katharina W. 68 Jahre. *22.* 7. 1931 bis *27.* 7. 1931.

Anamn. Mit 61 Jahren lag Pat. hier mit einer Fußgelenkstuberkulose.

Jetzt: Bei der Patientin (Schwester mit 30 Jahren an Tbc. gest.) trat am 15. 4. 31 am l. Vorderarm ein kleines Infiltrat auf. Patientin lag damals wegen einer Lymphangitis diffusa am r. Handrücken hier. 6. 4. bis 17. 4. 31. Bei der Entlassung war das Infiltrat am l. Vorderarm fast völlig geschwunden. Rötung hat seitdem wieder zugenommen. Patientin wird durch Poliklinik eingewiesen.

Befund: Sehr schlechter Ernährungs- und Kräftezustand. Schlechte Durchblutung, senile Hämangiome. Organbefund dem Alter entsprechend mäßig.

Lokalbefund: An Streckseite des linken Vorderarmes über dem Radiusknochen zweimarkstückgroße Schwellung und Rötung der Haut. Mitten darauf linsengroßes Ulcus, verschorft. Keine Cubitaldrüsenschwellung. Auch sonst keine Drüsenschwellungen.

Röntgenaufnahme: Linker Vorderarm O. B.

23. 7. *Operation:* Plexusanästesie Dr. W. Es wird das Scrophuloderm zunächst elektrokoaguliert und dann mit dem scharfen Löffel excochleiert. Dann wird der Geschwürsgrund nochmals koaguliert.

27. 7. Gut vertragen. An Stelle des Scrophuloderms schmierig belegte Geschwürsfläche, Umgebung derselben O. B. Entlassung der Pat. in ambulante Behandlung. Patientin ist bis jetzt nicht mehr hier gewesen. Heilung ist anzunehmen.

Auffällig ist hier die gute Verträglichkeit und die Tatsache, daß kein Fieber im Anschluß an die Elektrokoagulation vorhanden war.

Die Behandlung der Hauttuberkulose ist ja eins der ältesten Anwendungsgebiete der Elektrokoagulation und verdient deshalb auch heute noch besondere Erwähnung. Da aber heute die Patienten in die Spezialhautklinik Marburg und viele der allgemein chirurgischen Tuberkulosen in die Klinik Sonnenblick

(Tuberkulosenkrankenhaus) überwiesen werden, läßt natürlich das in den letzten 5 Jahren an der Chirurgischen Universitätsklinik mit Elektrokoagulation behandelte Tuberkulosematerial eine relativ nur geringe Auswahl zu. Zur Indikationsstellung muß nochmals betont werden, daß diese weniger durch den Allgemeinzustand, als vielmehr durch den Ort der Operation beeinflußt wird. Der von vielen Autoren so gerühmte geringe Wundchock *(v. Seemen, Keysser, Dyrhoff, Kirschner* u. a.) läßt auch bei Kachektischen noch schwerwiegende Eingriffe zu. Bei der Frage der Operabilität wird die Topographie ähnlich wie bei den Geschwülsten entscheidend sein. Vieles gleicht bei den chirurgischen Tuberkulosen, auch was die Abgrenzung der Entzündung anbelangt, den Geschwülsten. Neigt doch der Tuberkelbazillus bei Erwachsenen nur selten zu einer derart stürmischen Entwicklung, wie es bei Staphylo- und Streptococcen vorkommt, daß der zeitweilige Abschluß, den die Koagulationsmauer gegen die Außenwelt bildet, bis der Lymphstrom einsetzt, sich wie in den Karbunkelfällen katastrophal auswirken könnte. Es folgt daraus, daß die Koagulation auch bei feinster Wandstärke der zurückgelassenen Nekrose, bei den pyogenen Entzündungen erheblich schwieriger und gefährlicher anzuwenden ist, als bei spezifisch tuberkulösen Entzündungen. Mindestens kann die Koagulation im Rahmen der Entzündungen durchaus nicht die beherrschende Stellung beanspruchen, die sie auf dem Hauptanwendungsgebiet, den fortgeschrittenen, für das Messer aussichtslos erscheinenden Geschwülsten innehat.

Wenn man von den gutartigen Geschwülsten, deren Operation natürlich auch durch Elektrochirurgie möglich ist, die aber wegen der teilweise feineren Narbenform doch wohl der Scharfmessertechnik vorbehalten sind, absehen will, so sind die bösartigen Geschwülste das eigentliche Gebiet der Koagulation. Damit soll keineswegs gesagt sein, daß bösartige Tumoren heute lediglich durch dieses Verfahren operiert werden. Im Gegenteil, Tatsache ist nur, daß mit fortschreitender Metastasierung, Zerfall und agressivem Wachstum, die Koagulation immer mehr in den Vordergrund rückt. Das führt natürlich nur dann zum Erfolg, wenn Apparate modernsten Typs mit allen Verbesserungen der letzten 15 Jahre verwendet werden. Meist ist die Elektrokoagulation eine gute Ergänzung der Scharfmessertechnik, wie denn überhaupt das Zusammenwirken von Elektrokoagulation und Scharfmesser erst dem Operateur a l l e Möglichkeiten in die Hand gibt. Das Scharfmesser gilt, je nach der Art der Operation, der guten Narbenbildung und dem feineren Präparieren,

während die Koagulationselektrode Gewebe zerstört, und schließlich die elektrische Schlinge das zerstörte Gewebe entfernt. Als dritter Faktor der modernen chirurgischen Krebsbekämpfung kommt noch die Bestrahlung durch Radium oder Röntgenstrahlen hinzu, die in Verbindung mit der Elektrokoagulation besonders gute Erfolge bringen soll. *(Berven, Simons, v. Seemen, Dyrhoff* u. a.) Daß bei der Elektrokoagulation der Heilverlauf etwas verzögert ist, wirkt sich bei Carcinomen mitunter durchaus vorteilhaft aus, weil bereits während der Heilperiode eventuell zurückgelassene Krebsnester Recidive bilden, die dann sofort erkannt und entfernt werden können. Man wartet darum auch mit der Defectdeckung möglichst lange, bis zu acht Monaten, um eine erneute Recidivierung, die unter dem Decklappen schwieriger zu erkennen ist, und sich nicht im Anfangsstadium erfassen läßt, auszuschließen. Ob die Elektrokoagulation auf nicht mit erfaßte Krebszellen wachstumsreizend oder hemmend wirkt, darüber sind bisher die Anschauungen nicht übereinstimmend. Beides ist beobachtet worden. *v. Seemen* berichtet von einem geschwürig zerfallenden Zungencarcinom mit Vernarbung nach Koagulation und konnte in den Narben bei der Autopsie, obgleich äußerlich kein Recidiv erkennbar war, histologisch einwandfrei massenhaft Krebszellnester nachweisen. Auch über Mutation des Zellcharakters eines elektrokoagulierten Carcinoms ist durch *Henschen* berichtet worden. So wird die Umwandlung von verhornendem Plattenepithelcarcinom zu Basalzellencarcinom geschildert. Gegen die vielfach *(Dyrhoff)* behauptete Rückbildung metastatischer Lymphknoten treten *v. Seemen* und *Keysser* energisch auf. Es sprechen sowohl klinische als auch histologische Beobachtungen dagegen. Wohl ist es denkbar, daß wenn durch eine ulcerös zerfallende Carcinomfläche Toxine resorbiert werden, die die regionären Lymphknoten zu entzündlicher Schwellung und Verhärtung bringen, diese Schwellungen bei Entfernung des Carcinoms zurückgehen. Die Operation hat dann lediglich den Primärherd ausgeschaltet, klinisch wird das Bild aber als Metastasenrückbildung gedeutet. Aus dieser Überlegung folgt, daß durch die Elektrokoagulation die Forderung der Entfernung metastatischer oder verdächtiger regionärer Lymphknoten keineswegs aufgegeben werden darf. Das gilt natürlich nur, solange keine Fernmetastasen vorhanden sind, die die Prognose infaust machen. Daß dennoch der Versuch, etwa vorhandene isolierte Lebermetastasen durch Koagulation zu zerstören, gemacht werden muß, darüber berichtet *v. Seemen.* Ob das den Endeffekt jedoch ändert, ist mehr als

zweifelhaft. Zwei wichtige Eigenschaften machen die Elektrokoagulation noch zu einem besonders wesentlichen Fortschritt in der Geschwulstbehandlung: 1. der geringe Operationsschock, der bei den meist alten und kachektischen Patienten sehr wesentlich erscheint; 2. die Blutersparnis. Das wirkt sich natürlich für die Betrachtungsweise, ob operabel oder nicht operabel, im Rahmen des Allgemeinzustandes und des Lokalbefundes günstig aus. Um mit *Keysser* zu sprechen: „Die Operabilität der bösartigen Tumoren wird durch die Elektrokoagulation weit hinausgeschoben." Am eindruckvollsten wird das bei Gehirnschwülsten, die hier allerdings nur als Spezialgebiet erwähnt werden können.

Bei der anschließenden Besprechung mehrerer Krankengeschichten aus den wichtigsten Gebieten der an der Chirurgischen Klinik in Marburg mit Elektrokoagulation behandelten Tumoren darf die Mannigfaltigkeit der verschiedenen Lokalisationen und Stadien nicht unerwähnt bleiben. Es wird dadurch die Herausstellung eines bestimmten Operationsplanes für eine ganze Reihe Tumoren ähnlicher Lokalisation sehr erschwert. Für jeden Tumor wird sich der Operierende einen exakten Plan aufstellen und entscheiden müssen, ob ein- oder mehrzeitig eingegriffen werden soll. Aus diesem Grunde sind auch einheitliche Statistiken selten, da auch nur annähernd gleichzuwertende Fälle nicht immer vorhanden sind. *v. Seemen* betont ausdrücklich, daß es hierbei oft zum Vergleich von leichteren, durch blutige Operation geheilten Fällen, mit schwereren und deshalb koagulierten Fällen kommt, und daß aus diesem Grunde ein endgültiges Urteil über den tatsächlichen Bessererfolg der Elektrokoagulation gegenüber der Scharfschnittechnik noch nicht gefaßt werden darf. Das betrifft natürlich auch kombinierte Verfahren und Radium- oder Röntgen-Vor- oder Nachbestrahlung.

Aus einer von *Westermark* 1930 veröffentlichten Statistik über Mammacarcinome, die hier nur beispielsweise angeführt werden soll, geht einwandfrei hervor, daß 1. örtliche Recidive zahlenmäßig geringer, 2. der zeitliche Zwischenraum zwischen Operation und Fernmetastasen verlängert ist und 3. die Gesamtlebensdauer nach Beginn der Erscheinungen verlängert ist. Handelt es sich dabei auch nur um eine Statistik von etwa 250 Fällen und auch nur um ein einziges Gebiet aus der Unzahl der Krebsbildungsmöglichkeiten, so wird dadurch doch vielleicht ein kleiner Einblick vermittelt.

Zur Technik der Operationen mit Koagulation für die Geschwülste ist allgemein noch kurz zu sagen, daß mit dem Schmelzmesser möglichst eine Umwallung im Gesunden vorzu-

nehmen ist, der dann die Koagulation und die Abtragung des koagulierten Gewebes mit der Schmelzschlinge soweit folgt, bis nur noch gesundes Gewebe mit schmalem Koagulationssaum vorhanden ist. Wenn wegen empfindlicher Gewebe Präparation nötig ist, kann diese mit der Nadelelektrode oder auch blutig geschehen. Dabei ist der Einwand *Kirschners,* daß durch den schweren Elektrodenhandgriff und die Zuleitung die zuverlässige Führung außerordentlich erschwert würde, wohl nicht so schwerwiegend zu erachten, wenn z. B. *Olivecrona* mit der Nadelelektrode feinste Präparationen an sehr exponierten Stellen im Gehirn vornehmen kann. Wenn endlich Knorpel und Knochen zu entfernen sind, wird das wie bei blutiger Operation mit Säge, Meißel und Lürscher Zange geschehen können. Die zweckmäßige Form der Blutstillung wurde oben bereits erläutert, ebenso die blutige Anfrischung der Wundränder zur Erreichung guter Narben. Wichtig ist noch die Frage der Probeexcision *(Baumecker).* Zwar klären sie über die Natur der Erkrankung auf, doch bieten sie, blutig vorgenommen, die große Gefahr der Zellverschleppung, die speziell bei schnell wachsenden bösartigen Tumoren sich verhängnisvoll auswirken kann. Die elektrische Probeexcision vermeidet diese Gefahr weitgehend, verursacht aber nach *Kirschner* derartige Hitzeveränderungen am excidierten Gewebsstück, daß leicht Fehldiagnosen entstehen können. Dagegen betonen *Wucherpfennig* und *Dyrhoff,* daß bei richtiger Technik histologische Unklarheit nicht aufkommen könne. *Boström* ist sogar der Ansicht, daß selbst stark hitzeverändertes Gewebe dem Erfahrenen keine ernstlichen Schwierigkeiten macht.

Da es zu weit führen würde, alle zur Verfügung stehenden Tumorpatienten, die in den letzten fünf Jahren mit Elektrokoagulation behandelt wurden, im einzelnen zu erwähnen, will ich mich darauf beschränken, die jeweils markantesten Fälle aus den verschiedenen Hauptgebieten zu bringen. Die Carcinome der Haut, nach *Delbau* und *Unna* pathologisch-anatomisch in drei Untergruppen eingeteilt, haben vielfach ihren Sitz am Kopf, sei es nun als Ohr-, Wangen- oder Lidcarcinom, Carcinom der Kopfhaut usw. Die Lokalisationen sind am Kopf wie bei den Tumoren überhaupt sehr mannigfaltig und lassen bei der Verschiedenheit der Fälle nur schwer eine fest umgrenzte Einteilung zu. Da bei der Mehrzahl der Krankengeschichten der genaue histologische Befund, ob Basalzellen-, Stachelzellen- oder Globozellen-Ca vorhanden war, nicht festgestellt wurde, will ich, da für Elektrokoagulationsoperationen topographische

Gesichtspunkte wesentlicher erscheinen, letztere zugrundelegen. Daß besonders bei den Hautcarcinomen Röntgen- oder Radiumbestrahlung längere Recidivfreiheit mit sich bringt, kann als sicher gelten. Je nach Ausdehnung, Tiefenwachstum und Lokalisation kann es notwendig werden, Knorpel (Ohr und Nase), Knochen (Unterkiefer, Oberkiefer, Nasenbein usw.) und schließlich auch wichtige Organe (bei fortgeschrittenem Lidcarcinom Wegnahme des intakten bulbus) wegzunehmen. Ebenso ist nach *v. Seemen* bei krankhafter Haut in der Umgebung (Lupus als Carcinomboden) die dringende Forderung auf radikale Entfernung auch der kranken Haut berechtigt.

Als besondere Form des Hautcarcinoms sei schließlich noch das Röntgenulcus angeführt, das durch Elektrokoagulation, wenn auch langsam, zur Abheilung gebracht werden kann *(Bordier)*. Für die Wundbehandlung werden Salbenlappen bzw. bei größeren Hohlräumen Jodoformgaze empfohlen. *Keysser* weist hauptsächlich daraufhin, daß die Wunde nicht austrocknen darf. Großdefekte werden durch Lappentransplantationen, Wanderlappen, Braunsche Pfropfung, Thiersche Transplantation u. a. m. gedeckt. Die frischen, gereinigten Granulationen sollen besonders gute Anwachsaussichten bieten. Die bei Gesichtscarcinomoperationen gelegentlich nicht vermeidbare Facialisparese kann durch entsprechende Plastik weitgehend ausgeglichen werden. *Keysser* gibt ein Verfahren an, bei dem durch Mobilisation zweier Temporalisfascienstreifen unter Erhaltung der Nerven- und Gefäßversorgung und Einnähung derselben am unteren Rande des musculus orbicularis oris einerseits und des musculus orbicularis oculi andererseits durch Untertunnelung der bedeckenden Haut gute Erfolge erzielt wurden.

Wegen Carcinoms in der Gegend des Ohres kamen an unserer Klinik verschiedene Patienten z. T. wiederholt zur Operation. Bis auf eine Ausnahme bestand in allen Fällen eine langjährige Anamnese mit anderen Orts durchgeführten Voroperationen, die nach Recidivierung hier eingeliefert wurden.

Dorothea G. 84 Jahre alt. 21. 5. 31. Exitus letalis 31. 10. 31.

Fam. Anamn. O. B.

Eigene Anamn. Beginn vor sechs Jahren. Damals nicht heilende Warze an der Stirn. 1927 hier ein Haut-Ca entfernt. Seit vier Jahren besteht am l. Ohr erbsengroße Geschwulst, sich langsam und ständig vergrößernd. Angehörige rieten der Patientin Klinik ab. Januar 1930 Kliniksaufnahme.

Lokalbefund: 27. 1. 30. An der rechten Schläfen- und Wangengegend braun pigmentierte Warzen. Auch links. An der Stirn alter, gut angeheilter Transplantatlappen. Vor dem l. Ohr handtellergroße Ge-

schwulst, bis Warzenfortsatz und zur Mitte des Sternocleidomastoideus ausgedehnt. Linke untere Ohrmuschel halb zerstört. Exulceration, schmieriger Belag, übelriechend. Starke Schmerzen, mit Unterlage fest verwachsen. Linke Hals- und Brustseite starke Venectasien. Linke Nackenhälfte und Fossa clavic. mehrere harte Drüsen.

29. 1. 1930 *Operation:* Durch Elektrokoagulation der ganze ulcerierte Tumor, auch l. Ohrläppchen, zerstört und mit scharfem Löffel excochleiert. Blutung am Unterkiefer durch Elektrokoagulation gestillt. Teile des tumorbefallenen Ohrläppchens mit Schere abgetragen. Grund koaguliert. Überall bis in gesundes Gewebe koaguliert. Der letzte schwarze Brandschorf wird belassen.

Histologisch: diffus wachsendes, ziemlich kleinzelliges Carcinom mit spärlichem Stroma. Einzelne alte nekrotische Herde.

19. 2. 30. Wunde sieht gut aus. In Parotisgegend Recidiv vermutet.

22. 2. *Transplantation,* Braunsche Pfropfung auf d. Granulationen.

11. 3. Doch Recidiv, es wird *erneut das ganze Gebiet koaguliert.*

28. 3. Verkleinerung und Reinigung, aber wieder Recidiv.

18. 4. *Operation: Chloroform-Narkose.* Elektrokoagulation des Recidivs und Excochleation mit scharfem Löffel. Blutung durch Elektrokoagulation gestillt. Bei allen drei Operationen normale Temperaturen.

23. 4. Nekrosen stoßen sich ab.

27. 4. Starke *arterielle Blutung.* Vor dem Ohr stark blutende Arterie. Stumpf gefaßt und umstochen in *Äthernarkose.*

10. 5. Warzenfortsatz und Mandibel bilden Knochennekrosen. Durch Facialisparese cataracta complicata und iridocyclitis links. Conjunctivitis, Ectropium.

20. 7. Inzwischen langsame Reinigung, keine Recidive, immer noch Knochennekrosen.

20. 8. Noch kleinste Unterkiefersequester, schmaler Wundsaum. Linkes Auge Amaurose, geistige Demenz. Entlassung zum Hausarzt.

12. 5. 31. Patientin kommt wegen Recidiv.

Allgemeinbefund: Dem Alter entsprechend schwach und hinfällig.

Lokalbefund: Linkes Ohr: Anstatt der unteren Hälfte 10 cm lange, 5 cm breite Narbe, knöcherne Unterlage. Nicht druckempfindlich. Kleinhandflächengroßes Gebiet der l. Mundbodenhälfte gerötet. Hier hühnereigroßer Tumor, mit Haut verwachsen, leicht ulceriert. Drüsen am vorderen Rand des Sternocleidomastoideus.

Operation: Äther. Umschneidung und Abtragung des Tumors mit der Schlinge bis zur Basis. Da in Nähe großer Gefäße, keine radikale Abtragung, Basis verkocht. Nachdem Patientin sich gut erholt hat, wird in *Chloroformnarkose* die Drüse am Hals mit Schlinge umschnitten und scheibenweise abgetragen. Blutung aus teilweise thrombosierter v. jugularis. Stillung durch Umstechungen. Recidiv ist nicht mehr zu beherrschen. Patientin wird sehr stark marastisch und geht drei Monate später an Bronchopneumonie ex. Sektion: *Keine Metastasierung!* Endocarditis, Mitralstenose, Präpylorisches Ulcus, Arteriensclerose.

In diesem Fall handelt es sich um ein blutig, zweifellos inoperables Carcinom von Handtellergröße. Der im Operationsbericht erwähnte schwarze Brandschorf läßt auf Carbonisation schließen, ein technischer Mangel, der — wie eingangs dargelegt — an der Koagulationsstelle geringere Tiefenwirkung durch wachsenden elektrischen Widerstand bedingt. Daß die Beurteilung des Granulationsgewebes bei fraglichen Recidiven mindestens schwierig ist, mag aus der Epithelübertragung auf ein nicht sicher als solches erkanntes Recidiv hervorgehen. Die bei den Recidivoperationen auftretende Nachblutung zeigt deutlich die Relativität der elektrischen Blutstillung. Wenn auch *v. Seemen* die Verkochung kleinerer Gefäße unter dem Tupfer, selbst wenn sie spritzen, empfiehlt, so läßt sich doch trotz der Gefahr der carcinomatösen Zellverschleppung die blutige Umstechung nicht immer umgehen. Interessant ist auch das durch postoperative Facialislähmung entstandene Ektropium, welches die iridocyclitis und die cataracta complicata zur Folge hatte. Der Grund, weshalb die verdickte Drüse am Hals nicht entfernt wurde, die später zum Recidiv führte, ist in dem Krankenblatt nicht angegeben, jedoch dürfte das hohe Alter der Patientin das verhindert haben.

Heinrich H. 63 Jahre alt. *23.* 1. bis 6. 3. 30, 16. 3. 31 bis 1. 5. 31, 12. 5. bis 4. 6. 31, 11. 8. bis 20. 8. 31. *Exitus letalis am 18. 9. 32.*

Anamnese: Patient war 1930 hier in der Klinik mit einer Geschwulst am Ohr, die sich im Lauf von 3 Jahren gebildet hatte. Anfangs Differentialdiagnose, ob gleichzeitig Lupus, nicht eindeutig. (Schorfende Hautveränderungen in der Umgebung des Tumors.

Operation: Blutige Operation. Fortnahme eines großen Teils des Ohrläppchens, Tumor kreisförmig umschnitten, vom darunterliegenden Fettgewebe und der Muskulatur abgelöst. Teile des Musc. Sternocleidom. und der Parotis mußten geopfert werden. Deckung durch gestielten Lappen von der linken Halsseite. Gute Wundheilung, zeitweise Speichelfistel, schließlich Entlassung zum Hausarzt.

Zweite Aufnahme: Nach ½ Jahr wieder blutendes, wachsendes Geschwür.

Lokalbefund: Unter und wenig hinter dem l. Ohrläppchen, auf dasselbe übergreifend, gut hühnereigroßer Tumor; hart, höckerig, warzenähnlich, hyperkeratotisch. Dieselbe Geschwulstbildung *auch am rechten* Ohr. Vor dem Schildknorpel eine fast fünfmarkstückgroße, derb infiltrierte Hautstelle; schilfernd.

18. 3. 31. Operation: Excision der Tumoren am rechten Ohr mit Ovalärschnitt. Hautnaht. Anschließend *Operation am anderen Ohr:* Mit Schlinge werden große Geschwulstknoten unterhalb des linken Ohres abgetragen. In der Tiefe am Hals ist die radikale Entfernung des Tumorgewebes unwahrscheinlich, da man in der Nähe der großen Ge-

fäße nicht tief genug gehen kann. Zehn Tage später sind Excisionsstellen am Hals und Ohr geheilt. Die Elektrokoagulationswunde sieht gut aus.

Nach drei Wochen: Nochmalige Elektrokoagulation. Chloroformnarkose. Massig verdickte Ulcusränder am l. Ohr werden umschnitten, vom Grunde abgelöst. Blutstillung durch Verschorfung.

3. Aufnahme. Befund: Etwa kleinfingergroßes Recidiv im Bereich des l. Wundrandes. Erhebliche Verkleinerung der Wunde links. Unterer Wundrand: Kein Recidiv.

Operation: Die ganze Circumferenz des Ulcus und sein Grund sehr tiefgehend, aber die Gegend des l. Randes des Geschwürs wird mit Schlinge abgetragen. Äußerer Gehörgang wird exstirpiert. Histologisch: Wieder Plattenepithel-Carcinom.

4. 6. Wunde stark verkleinert, noch geringe Sekretion, bisher kein Recidiv. Zum Hausarzt entlassen.

11. 8. 31 vierte Aufnahme. Erneut Recidive, anscheinend in der Gegend des Gehörgangs und außerdem am unteren und hinteren Rand des Ulcus. Darunter erbsengroße Hautmetastase.

Operation: Chloroformnarkose. Das ganze Ulcus, das Ohr und die Umgebung, soweit sie Recidivierung erkennen läßt, werden energisch verkocht. Die Nekrosen werden excochleiert. Dann nochmalige gründliche Koagulation des Grundes. Wunde mit dickem Schorf bedeckt. Bei der Entlassung zum Hausarzt sind die Nekrosen nicht ganz abgelöst.

Patient kam dann nicht wieder hierher in Behandlung, er starb am 18. 9. 1932, wahrscheinlich an Fernmetastasen, jedoch ist Sicheres darüber nicht bekannt.

Hier wird anfangs der Verdacht eines komplizierenden Lupus angegeben, da jedoch in den späteren Krankengeschichten der Lupus keine Erwähnung mehr findet, so ist anzunehmen, daß die fragliche Hautpartie mit entfernt wurde. Bei diesem Patienten ist die Notwendigkeit der klinischen Überwachung, um Recidivbildung rechtzeitig erkennen zu können, besonders deutlich. Viele Patienten halten sich aber weder an den Hausarzt, noch an poliklinische Wiederbestellungen und erscheinen erst wieder, wenn starke Schmerzen ihren Zustand unerträglich machen. Ein weiter unten angeführter Fall macht die schwierige Lage des operierenden Arztes besonders deutlich. Es kann ein Maß dafür abgeben, wie gefährlich derartige Indolenz für die Patienten wird. Über die Todesursache des Patienten ist nichts bekannt, jedoch ist anzunehmen, daß nochmalige Recidivierung vorhanden gewesen ist.

Kathrine S. 58 Jahre alt.

Anamnese: Seit 10 Jahren langsam sich entwickelnder Tumor hinter dem rechten Ohr.

Allgemeinbefund: Dem Alter entsprechend rüstig.

Organbefund: Herz: arythmia absoluta, nach links verbreitert hebender Spitzenstoß. Töne rein.

Lokalbefund: Hinter dem r. Ohr eine über pfennigstückgroße Warze mit unregelmäßiger Oberfläche. An der Umschlagseite der Schädelhaut zur hinteren Ohroberfläche rinnenförmige, etwa 1 cm tiefe schmierige Ulceration, die von der Mitte des Ohres bis zum Ansatz des Ohrläppchens reicht. Umgebende Haut deutlich infiltriert und verdickt. Ohrläppchen abstehend. Am Hals und Umgebung keine Drüsenverdickung.

Operation: Lokalanästesie.

Umschneidung des Tumors mit elektrischer Schlinge am Ohrläppchen und an der Ohrmuschel. Der Tumor durchsetzt das Ohrläppchen von hinten her nahezu restlos und reicht auch in den Ohrmuschelknorpel hinein. Am Warzenfortsatz geht der Tumor auf den Knochen und wird bis dorthin elektrisch erfaßt. Wundfläche bleibt offen. Steriler Verband. Keinerlei Temp. Nach 1½ Monaten Thierschlappendeckung. Langsame, gleichmäßige Heilung, Entlassung zum Hausarzt.

Wunde heilte nicht unter hausärztlicher Behandlung, vergrößerte sich wieder trotz Argentumstiftbehandlung.

Neuaufnahme: Lokalbefund: R. Ohrläppchen fehlt. Hinter dem r. Ohr glatte reactionslose Narbe. Kein Zeichen von Recidiv. Ränder des Defectes vollkommen glatt. Hinter dem fehlenden Ohrläppchen fast pfennigstückgroßer Defect in der Narbe von etwa 1½ cm Tiefe. Wundfläche rötlichgrau mit dünnem Sekret. Wahrscheinlich Recidiv, jedoch nicht sicher. Umgebung im Bereich von 1 cm ziemlich unverschieblich. Nirgends Drüsen tastbar.

Operation: Äthernarkose.

Schon beim Herausnehmen des Gewebes und angesichts der leichten Zerdrückbarkeit entsteht Eindruck eines Tumors. Das ganze Gewebe bis zu 3—4 cm Tiefe abgetragen (elektrisch) und anschließend verkocht. Nach Operation: Facialisparese!

Im Laufe von 4 Wochen tadellose Granulationen, zeitweise am r. Auge heftige Conjunctivitis.

Nach weiteren 4 Wochen Wunde noch markstückgroß. Warzenfortsatz noch etwa fingernagelgroß frei zutage liegend.

3 Wochen später: Nur noch einhalbpfennigstückgroße Wunde, sich vom Rande her epithelisierend. Schließlich auf eigenen dringenden Wunsch in hausärztliche Behandlung entlassen. Patientin lag dann nicht wieder hier seit 4½ Jahren.

Während die beiden vorangegangenen Krankengeschichten Recidivierung nach blutiger Operation zeigten, wird in obiger Krankengeschichte ein von vornherein elektrochirurgisch behandeltes Carcinom wiedergegeben. Trotz sofortiger Radikaloperation trat Recidivierung ein, die allerdings nicht ganz sicher war, und bei der sich nicht angeben läßt, inwieweit die Argentumstiftbehandlung schädlich gewirkt hat. Daß die Tiefenwirkung der Koagulation mitunter auch weiter als beabsichtigt reicht, dafür spricht die Facialisparese, mit der offenbar beim Entschluß zur Operation nicht gerechnet wurde. Wenn solche unbeabsich-

tigten Tiefenwirkungen an lebenswichtigen Stellen auftreten, so kann der Ausgang sehr ernst werden. Die genaue Abschätzung, in welcher Entfernung von der Elektrode noch Schädigung zu erwarten ist, kann nur durch enges Vertrautsein mit dem Apparat und seinem Leistungswert erreicht werden. *Keysser* empfiehlt, durch Versuche an Fleischstücken die Koagulationstiefe bei bestimmten Stromwerten festzustellen, um ein genaues Arbeiten an empfindlichen Stellen zu ermöglichen. Ähnliches fordern *Cushing* und *Olivecrona,* da ja bei der Gehirnchirurgie ein besonders subtiles Arbeiten erforderlich ist, um verhängnisvolle Folgen zu vermeiden.

Ernst J. 77 Jahre alt. 1. 10. bis 7. 11. 1935.

Fam. Anamn. O. B.

Eigene Anamn. Vor dem Kriege bösartiger Tumor an der l. Halsseite. Damals von Prof. König (Marburg) operiert. Vor 1 Jahr kleiner Tumor an der l. Schläfenseite vom Hausarzt herausgenommen. Jetzt Tumor am l. Ohr. Vor ½ Jahr kleiner Knoten allmählich wachsend, bei Berührung blutend.

Allgemeinbefund: Mittlerer E. + K. Z. Übriger Befund: O. B.

Lokalbefund: Unterhalb des l. Ohres, etwa apfelgroßer, höckriger Tumor, der exulceriert ist. Ohrläppchen deutlich abgehoben.

3. 10. *Operation:* Evipan-Äther. Tumor wird elektrokoaguliert, dabei ¼ der l. Ohrmuschel mit fortgenommen. 3 Tage leichte Temp.-Steigerungen, dann immer normale Temperaturen.

7. 10. Wunde secerniert stark, feuchter Verband mit Rivanol.

18. 10. Vogansalbe. 24. 10. Granulationsbildung, beginnende Epithelisierung. Feuchter Verband abgesetzt. 7. 11. Wunde bis auf schmalen Saum geschlossen.

Ambulante Weiterbehandlung. Patient erschien aber bisher nicht wieder. Histologisch: Tumor war ein Carcinom.

Bei obigem Patienten lag anscheinend eine Neigung zu Tumorbildung seit langen Jahren vor. Obgleich es nicht sicher auszuschließen ist, kann wohl nicht angenommen werden, daß es sich hier um ein Recidiv nach 20 Jahren gehandelt habe. Die feuchten Verbände mit Rivanol und später Vogansalbe werden gut vertragen. Viele der an unserer Klinik elektrisch operierten Patienten wurden in derselben Weise mit gutem Erfolg verbunden. Es ist ja überhaupt überraschend, falls sich die Nekrosen ordnungsgemäß abgestoßen haben, wie kräftig und rasch das Granulationsgewebe zur Heilung führt. Da Patient bis heute nicht wieder in Behandlung gewesen, kann über den derzeitigen Zustand nichts gesagt werden, jedoch steht zu hoffen, daß sich kein Recidiv bemerkbar gemacht hat.

Emilie M. 63 Jahre alt. 12. 6. bis 11. 9. 1936.

Anamnese: Fam. Anamn. O. B.

Vor 2 Jahren kleines Knötchen am oberen Rand der l. Ohrmuschel. Allmähliches Größerwerden und Nässen. Behandlung der Patientin zeitweise in der Hautklinik, dann Behandlung durch Homöopathen. Februar 1936 zusehends Verschlimmerung, starke Schmerzen, und da keine Besserung, schließlich Einweisung.

Allgemeiner Befund: Pat. abgemagert. Innere Organe: O. B.

Lokalbefund: In Gegend des l. Ohrs mannsfaustgroßer Tumor, der das Ohr in seiner Unterlage abgehoben hat. Ein Stück der Ohrmuschel ist weggefressen. Tumor ist ulceriert und wallartig umrandet. Vordere Partie entzündlich gerötet, prall geschwollen. L. Halsseite im oberen Abschnitt verhärtet. Keine deutlichen Drüsenmetastasen. Tumor mit dem Knochen verwachsen, Haut über ihm verschieblich, auf Druck nicht sonderlich schmerzhaft.

15. 6. Operation: Äther.

Tumor in Scheiben mit der elektrischen Schlinge abgetragen. Wundgrund nochmals mit Knopfelektrode koaguliert. Kleine spritzende Gefäße durch Elektrokoagulation gestillt. Borsalbenverband.

3. 7. Wunde sieht gut und sauber aus. Wohlbefinden.

15. 7. Am unteren Pol der Wunde bereits Recidiv, an den Drüsen der regio submandibularis Metastasen.

1. 8. Metastasen nehmen zu, deutliche Facialisparese.

15. 8. Stark jauchige Sekretion ohne deutliche Heilungstendenz.

28. 8. Patientin verfällt sichtlich von Tag zu Tag, am 9. 9. zur medizinischen Klinik verlegt, um dort bestrahlt zu werden.

Histologisch: Tumor ist ein Plattenepithelcarcinom.

Hier erweist sich eindrucksvoll die Gefahr, die daraus entsteht, daß die Zeit, während der ein Carcinom noch operabel ist, ungenützt vorüber geht. Die früh einsetzende Metastasierung machte den Erfolg der Koagulation bei dieser Patientin von vornherein illusorisch. Unzweifelhaft hätte auch die sofortige Ausräumung der Drüsen am Halse den hoffnungslosen Ausgang nicht mehr beeinflussen können. Patientin ist dann nicht mehr in der Chirurgischen Klinik gewesen, mit dem bald darauf eingetretenen Exitus letalis muß leider gerechnet werden.

Anna Kunigunde D. 64 Jahre alt.

Fam. Anamnese: Krebserkrankungen in der Familie unbekannt.

Eigene Anamn.: Alte Kinderverletzung der Stirn, lange verheilt.

Jetzt: 1914 an dieser Stelle neue Verletzung. Wunde sei nur gelegentlich geschlossen gewesen. 1916 immer wieder aufbrechende Geschwulst. Patientin 1918 hier daran in der Klinik operiert. Damalige Diagnose: Peritheliom. Gute Verheilung, lange Jahre keine Beschwerden. Die Geschwulst lag in der Mitte zwischen Stirn und Augenbraue links. Defect war durch Lappen vom Oberschenkel her gedeckt worden. Bis

1928 an dieser Stelle keine Beschwerden, abgesehen von leichter Epidermisschilferung. 1929 an der alten Stelle neues, verdächtiges Knötchen entdeckt. Auf Abraten des Mannes keine ärztliche Behandlung beansprucht, so daß sich der Tumor zur heutigen, riesigen Größe auswachsen konnte. Schließlich als ultima ratio: Hausarzt — Klinik.

Allgemeinbefund: Start reduziert, kachektisch.

Lokalbefund: Ganze l. Gesichtshälfte von riesigem Tumor, der größtenteils ulceriert und nekrotisch ist, eingenommen. L. Auge unter den Tumormassen vollkommen verschwunden. Nase fehlt vollständig, ebenso Oberlippe vollständig vom Tumor eingenommen. Der l. Mundwinkel stark nach unten verzogen. Tumormassen knorpelhart, höckerig. Im Bereich der Stirn vielerorts kankroide Neuwucherungen mit wallartigen Rändern. Gebiß ist weitgehend defect und vollkommen ungepflegt.

Operation: Äther.

Ulcerierte Tumormassen mit dem elektrischen Messer bis auf Hautniveau abgetragen. Dabei wird in der Tiefe der Tumormassen das linke Auge sichtbar. Es erscheint äußerlich intact. Die verbleibenden Tumormassen werden oberflächlich koaguliert.

27. 10. Tumor zerfällt rasch weiter, stark fötider Geruch. Operation relativ gut überstanden. Immerhin geringe Nahrungsaufnahme. Geringe Temperaturen bis 37,7°, wahrscheinlich durch die entzündliche Tumoroberfläche bedingt.

7. 11. Plötzlich hohe Temperaturen, ohne faßbare Ursache, nehmen in den nächsten Tagen wieder ab. Stark stinkende Sekretion, Rivanol- und Kali-per.-Umschläge.

15. 11. Röntgendurchleuchtung. L. Oberkiefer, Nasengerüst, Sella Orbita sup., alles zerstört, bis sehr tief hinein zur Schädelbasis.

16. 11. Nochmalige Elektrokoagulation. Evipan. Mit der Schlinge werden die Tumormassen abgetragen. Zahlreiche Arterien bluten. Oberkiefer stückweise freigelegt. Zwei Stellen, wo Tumormassen in der Tiefe, besonders verkocht. Zu behebender Atemstillstand am Schluß der Operation.

22. 11. Zunehmender Verfall, exorbitante Kachexie, Exitus let.

Diese Krankengeschichte zeigt nochmals kraß die schwierige Stellung des Arztes und der Klinik gegenüber derart unverantwortlichen Patienten. Obgleich die Patientin die in diesem Fall sehr spät auftretende Recidivierung doch offenbar rechtzeitig bemerkte, so daß ein Eingriff damals sicher von Erfolg gewesen wäre, folgt sie dem Laienrat des Mannes. In vier langen Jahren hatte der Tumor Zeit, jede Grenze zu überschreiten, und erst im allerletzten Stadium der Krankheit erfolgt die Einlieferung in die Klinik. Leider fehlen noch alle Mittel, um solche eklatant indolenten Patienten in ärztliche Überwachung zu zwingen; denn ob in solchen Fällen eine Aufklärung noch einen Sinn hat, ist fraglich, zumal die Patientin durch ihre erste glückliche Operation genau über ihr Leiden informiert gewesen sein muß. Es steht zwar am

Ende der meisten Krankengeschichten „wurde zur poliklinischen Behandlung wiederbestellt", in der Kartothek sind aber nur ganz wenige Patienten als wiedererschienen nachweisbar. Es ist anzunehmen, daß in all diesen Fällen das Kurpfuschertum stark beteiligt ist. Daß bei dieser Patientin der Ausgang unglücklich sein mußte, ist nicht erstaunlich. Es ist eher ein Zeichen für die geringe Allgemeinbelastung des Körpers durch elektrische Operationen, daß hier noch zweimal eingegriffen werden konnte. Die Eingriffe wurden vorgenommen, um wenigstens den penetranten Geruch des Tumors etwas erträglicher zu gestalten.

Margarete W. 62 Jahre alt.

Fam. Anamn.: Keine Krebserkrankungen bekannt.

Eigene Anamn.: Vor zwei Jahren Schorfbildung im Augenwinkel. Keine Abheilung, Augenarzt, Ra-Bestrahlung. In der hiesigen Augenklinik 1930 Operation. Ober- und Unterlid und Bulbus entfernt. Vor 14 Tagen Wunde wieder aufgebrochen, durch Augenklinik eingewiesen.

Lokalbefund: Zustand nach Enucleation des r. Bulbus, sowie des r. Ober- und Unterlides: R. obere Augenbraue intact. Bulbushöhle zeigt medial und dorsal schlaffes Granulationsgewebe, nach hinten blind endender Sack. Im vorderen Abschnitt Augenhöhle gut epithelisiert. Am Übergang zum Tumor grau-gelbe borkenartige Beläge. Lateralzu pfennigstückgroßes ovales Geschwür mit harten Rändern. Ränder sitzen unverschieblich fest auf. Geschwürsgrund glatt.

11. 2. 31. *Operation.* Trigeminusanästesie.

Haut in Höhe der Augenbrauen, nach unten etwas außerhalb des knöchernen Orbitalrandes, medial bis zur Nasenbasis bis auf die Knochen durchtrennt. Sodann mit Meißel oberer Orbitalrand und Teil des unteren, sowie Teil der Siebbeinwand aufgeschlagen, die gelösten Knochenteile mit darüberliegender Haut und dem Orbitalinhalt exstirpiert. Stärkere Blutung, Tamponade, Wunde offen gelassen. Carcinom anscheinend im Gesunden entfernt.

28. 4. Kieferhöhle noch offen, obere Nasenmuschel freiliegend. Kein nackter Knochen mehr, überall Granulationen. Entlassung auf eigenen Wunsch. Hausarzt.

Wiederaufnahme 20. 9. 32.

Befund: Am unteren Wundrand Tasche mit schleimig eitrigem Sekret. Das Carcinom hat auf die mittlere und untere Nasenmuschel übergegriffen.

Operation: Elektrokoagulation der Metastasen an der vorderen winkelförmigen Begrenzung des Ulcus auf dem Nasenrücken und dem rechten Nasenflügel. Nach Operation in hausärztliche Behandlung entlassen.

Wiederaufnahme 15. 11. 33.

Allgemeinbefund: Ausreichender E. + K. Z. Haut faltig.

Lokalbefund: An Stelle des r. Auges apfelgroßer Defect, normale Konturen der Orbita fehlen. An der nasalen Seite leichte Abflachung in

der Orbita, z. T. auf den medialen Rand der Nase übergreifend. Nach der Keilbeinhöhle zu dreimarkstückgroße, mit Schleimhaut ausgekleidete Fläche. Wundränder im oberen Drittel wie ausgestanzt. Im unteren Drittel tumorverdächtige unregelmäßige Wucherungen, angrenzende Haut ebenfalls davon ergriffen. Im Zentrum dieses Herdes ein Loch, das zur Mundhöhle führt, so daß hier Oberkieferknochen und knöcherner Gaumen zerstört sein muß. Rechter Mundwinkel hängt, Oberlippenmuskulatur nicht mehr kontrahierbar. Keine Zähne mehr.

Rö-Aufnahme: Knöcherne Orbita völlig zerstört, ebenso fehlen normale Konturen der rechten Oberkieferhöhle. An Schädelbasis im vorderen Teil kleine Zerstörungen sichtbar. Prof. Kl. schlägt Röntgenbestrahlung vor. Patient erhält vier Bestrahlungen und soll in vier Wochen wiederkommen. Patientin hat seitdem nicht wieder hier gelegen.

Allgemeinzustand war bei der Entlassung schon ziemlich schlecht.

Ähnliches gilt auch für diese Patientin, die zwar mehrmals wieder aufgenommen wurde, meistens aber mit einem ganzen Jahr Zwischenraum, eine Zeit, die für ein recidivierendes Carcinom als viel zu groß angesehen werden muß. Wegen Krankenkassenschwierigkeiten ist es andererseits nicht immer leicht, die Patienten fast ausschließlich bis zur Defectlappendeckung. also mindestens mehrere Monate, in der Klinik zu behalten. Daß auch hier die Elektrokoagulation zur Lebensverlängerung beitrug, kann wohl nicht bezweifelt werden. Da Patientin nicht wiedererschien, muß nach dem letzten Abgangsbefund trotz Röntgenbestrahlung die Prognose doch als denkbar ungünstig angesehen werden, zumal der Tumor schon einmal auf die Bestrahlung nicht reagiert hatte.

Wilhelm R. 52 Jahre alt. 8. 12. 31. bis 10. 3. 32.

Anamnese: 1916. Rechter Nasenflügel etwas verdickt. Außerdem Juckreiz dort. 1 Jahr lang vom Hautarzt in Frankfurt behandelt mit Radium. Besserung bis 1920. Diagnose: damals Lupus. 1920. Die gleichen Erscheinungen am rechten Ohrläppchen, in Frankfurt in Hautklinik mit Salbentherapie (?) geheilt. Anschließend in Nasenklinik Nasenbehandlung, offenbar mit Elektrokoagulation. Seit 1922–28 jeweils April und Oktober Röntgenbestrahlung in Frankfurt. Dann Quarzlampenbestrahlung. Seitdem rapide Verschlimmerung mit nässendem Sekret. Krebsspezialist behandelte mit Injectionen, Homöopath mit Tropfen, schließlich jetzt Einweisung.

Allgemeinbefund: Reduziert innere Organe O. B.

Lokalbefund: R. Auge erblindet (alte Verletzung). Im Bereich der Nasenhöhle rechts, bis dicht unters Augenlid, 2—3 cm tief reichender Tumor. Ausdehnung 6–7 cm. Oberfläche zerklüftet, ulceriert, schmierig belegt. Ränder springen besonders an der rechten Seite wallartig vor. Knorpelharte Konsistenz.

Operation: Äther. 10. 12. 31.

Abtragung des Tumors an der Basis mit elektrischer Schlinge, anschließend Verkochung und Blutstillung des Wundbettes.

17. 12. 31. Abstoßung der Nekrosen, Oberlippe stark infiltriert. Ende Dezember und Anfang Januar gutes Allgemeinbefinden. Wunde immer noch mit Nekrosen bedeckt.

10. 2. 32. Kleines Recidiv des Nasenseptums. *Operation:* Äther. Abtragung des Tumorrestes und eines kleinen Teils des Nasenseptums mit dem elektrischen Messer. Knochennekrosen am Nasenbein und r. Oberkiefer mit Meißel abgeschlagen, da sie bereits Demarkation im Gesunden zeigen. Sonst frische Granulationen.

3. 3. 32. Im r. unteren Wundwinkel noch etwas derbe, infiltrierte Stelle, die als *tumorverdächtig* in *Narkose elektrokoaguliert* wird.

10. 3. 32. Kleiner Teil des Brandschorfs hat sich abgestoßen. Sonst sieht die Wunde gut aus, 14 Tage Ferien. Patient erscheint aber nicht wieder und wurde hier nicht mehr behandelt. Histologisch: Bösartiger Tumor epithelialer Abkunft.

Günstiger war bei jenem Patienten der Erfolg. Es konnte nach entsprechend langen Zwischenräumen das Recidiv erfaßt und sofort entfernt werden. Leider ließ sich auch dieser Patient nicht mehr in der Klinik blicken, obgleich er nur Ferien erhalten hatte. Immerhin ist der momentane Erfolg der Elektrokoagulation offenbar, auch muß wohl zugegeben werden, daß dieser Tumor blutig inoperabel gewesen ist. Ob der Allgemeinzustand sich bereits gebessert hatte bei der Entlassung, geht aus den Berichten nicht hervor.

Heinrich Sch. 49 Jahre alt.

Jahrgang 1926.

Anamnese: Seit 1½ Jahr kleines Gewächs an der Nase.

Lokalbefund: An l. Nasenseite etwa 1 mm großes verschorftes ulcus, wenig auf der Unterlage verschieblich, Umgebung eingezogen.

Operation: Lokalanästesie.

Tumor im Gesunden umschnitten. Defectdeckung nach Thiersch. Gute Heilung. *Histologisch:* Kleinzelliges, nichtverhornendes Plattenepithel-Carcinom.

Wiederaufnahme 1931.

Anamnese: Seit 1927 wieder kleiner Geschwürknoten, zeitweise Behandlung durch Hautklinik. (½ Jahr bestrahlt.) Später dort herausgebrannt worden (1930). Bis 1932 wuchs die Geschwulst. Einweisung zur Operation und eventueller Plastik.

Lokalbefund: Ulcus fast den ganzen Nasenrücken einnehmend. Nase und die Seitenwände fehlen größtenteils. Teile der Nasenflügel erhalten.

Operation: Carcinom im Gesunden elektrisch umschnitten. Außen-, Vorder- und Innen-Nasenseitenwände elektrisch verkocht. Zeitweise starke Blutung. Radikale Operation nicht sicher, da die zerklüfteten schleimhautüberzogenen Nasenpartien innen schwer zu beurteilen sind.

29. 3. 31. Nachblutung, eine Umstechung.

14. 4. Nochmalige Koagulation der verdächtigen mittleren Muschel in Chloroformnarkose. Poliklinisch entlassen.

29. 4. 31. Wiederaufnahme für einen Tag! Die Koagulationswunden sauber, es wird erneut mittlere Muschel elektrisch abgetragen. Die noch nicht genügend demarkierten Knochennekrosen können nicht mit Lür entfernt werden. Entlassung.

12. 9. 32. Wiederaufnahme. Inzwischen Nasenplastik aus l. Armbrustlappen. Gut gelungen. Befund: Am l. Nasenloch große Ulcushöhle mit derbem Rand zur Oberlippe zu.

Operation: Gründliche Elektrokoagulation des ganzen ulcerierten Bereiches. Fingerbreiter Streifen der Oberlippe bleibt stehen. Elektrokoagulationshöhle ist daumengroß. Seit der vor 3 Wochen vorgenommenen Probeexcision ist Tumor sehr gewachsen. Patient wird entlassen, um sich, wenn die Wunde gereinigt ist, wieder vorzustellen. Hatte alle Operationen ohne Temperaturen überstanden.

8. 1. 34. Wiederaufnahme.

Befund: Am Übergang vom l. Nasenflügel zur Wange Defect so groß wie eine Fingerkuppe, ins Innere der Nase führend. Die Ränder sind eitrig belegt mit einzelnen Höckerungen und harten Stellen.

Bevor etwas unternommen wird, bekommt Patient Urlaub, ist seitdem aber nicht wieder hier aufgenommen worden.

Patient lebt heute noch, über sein derzeitiges Befinden ist aber nichts bekannt.

Obgleich mehrfach bei Carcinomoperationen empfohlen wird, auch spritzende kleine Arterien durch Koagulation zu stillen, wurden doch mehrere Umstechungen notwendig. *v. Seemen, Keysser* warten ebenfalls, wie in diesem Falle an unserer Klinik, lange mit der Defectdeckung; es ist aber ganz von dem einzelnen Krankheitsfall abhängig, wie lange Zeit abgewartet werden muß. Trotz langen Wartens stellte sich hier doch nach beendeter Lappendeckung ein Recidiv ein; wenn das Recidiv rechtzeitig erkannt und angegangen wird, ist auch dann noch die Heilungsaussicht verhältnismäßig gut. Betont werden muß an dieser Stelle allerdings noch einmal, daß bei älteren Leuten bei Knochenbloßlegung eine schnelle Defectdeckung durchgeführt werden muß, um tiefgreifende Knochennekrosen mit ihren Folgen zu vermeiden. Der relativ gute Erfolg, der bei diesem Patienten erreicht werden konnte, wurde zum nicht kleinen Teile durch die systematische Nachbeobachtung und die vom Patienten innegehaltenen Wiederbestellungen möglich gemacht.

Maria G. 82 Jahre alt. 1933.

Fam. Anamn.: Krebserkrankungen in der Familie nicht bekannt.

Eigene Anamn.: Angeblich 1914 Wangenverletzung. Während des Krieges durch einen Unfall Warze an der Stirn abgerissen. Dort hat

sich später nicht abheilender Grind gebildet. *Naturarztbehandlung für lange Zeit!* Keine Heilung. Verjauchung, starkes Stinken.

1918. *Operation* (in Marburg): Exstirpation des Tumors. Transplantatdeckung des Defectes durch Krauselappen. Im Laufe der Jahre aber weitere Neuentwicklung des Tumors zwar langsam, aber stetig, so daß jetzt Einweisung erfolgt.

Befund: Reduzierter Allgemeinzustand. Ebenso E. + K. Z. Innere Organe dem Alter entsprechend.

Lokalbefund: Über die ganze rechte Wangenseite zieht ulcerierter höckriger Tumor, mit der Unterlage verwachsen. Stinkendes Sekret! Geht bis in die rechte äußere Ohröffnung hinein! Zweiter Tumor am Nasenrücken, fünfmarkkstück groß, unverschieblich, ulceriert, stinkendes Sekret. Greift auf den r. inneren Augenwinkel über. Tränensack zweifellos mitbefallen.

Operation: 28. 8. 33. Tumor mit elektr. Schlinge in seiner Gesamtheit bis ins Gesunde hinein abgetragen. Durchsetzt die ganze r. Wange. Greift auf die Ohrmuschel über und breitet sich in den Gehörgang hinein aus. Bei Abtragung an einer Stelle Duct. parotideus eröffnet. Exakte Blutstillung. Tumor am Nasenrücken mit Schlinge bis auf den Knochen abgetragen, am r. inneren Augenwinkel wegen Bulb. nicht radikal.

18. 9. Wundgebiet von Nekrosen vollkommen rein.

4. 10. Kein übler Geruch mehr. Seit 26. 9. tumorverdächtige Granulationen in der Tiefe.

6. 10. Tumor elektrisch zerstört, dabei Jochbogen freigelegt.

10. 11. Bisher kein neues Recidiv. Patientin hat viel Kopfschmerzen.

16. 12. Wundgebiet sondert noch mäßig ab.

22. 12. Allgemeinbefinden ist langsam, aber stetig, schlechter geworden. In den nächsten Monaten zunehmende Kachexie.

28. 3. 34. Exitus letalis.

Ist ein Tumor erst einmal durch die Wange zum Oberkiefer oder auf den inneren Orbitalrand durchgebrochen, darf *(v. Seemen)*, besonders wenn es sich um primäre Oberkiefergeschwülste (meist Sarkome) handelt, selbst der intacte Bulbus nicht geschont werden. Inwieweit hier eine Enukleation gerechtfertigt gewesen wäre, läßt sich schon wegen des hohen Alters der Patientin nicht sagen, außerdem werden Recidive von dieser Stelle ausgehend nicht berichtet.

Ludwig H. 71 Jahre alt. 14. 11. bis 7. 12. 35.

Anamnese: Vor ¾ Jahr bemerkte Patient sehr schnell wachsenden Knoten am Unterkiefer in der Nähe des letzten Zahns. Jetzt bereits apfelgroß. Von Zahnklinik hierher eingewiesen.

Allgemeinbefund: Mittl. E. + K. Z.! Altersveränderungen der Organe, sonst O. B.

Lokalbefund: Vom l. Unterkieferast ausgehender, nahe der Mundhöhle und Submandibulargegend sich ausbreitender Tumor, geschwürig

zerfallen, gesamte l. Unterkieferhälfte einnehmend. Apfelgroß, von derber Konsistenz mit höckriger Oberfläche.

Röntgenbild: Ausgedehnte Zerstörung des Unterkieferknochens.

Zahnärztliche Konsultation: Radikale Entfernung unmöglich!

21. 11. Operation: Evipan. Mediane Spaltung der Unterlippe, Resektion des Tumors mit dem Messer, soweit möglich. Verbleibender Teil koaguliert. Submandibulärliegender Tumor nicht angegangen. Vernähung der Unterlippe.

22. 11. Temp. 37,6, dann immer normal. Starke Unterlippenschwellg.

24. 11. Schwellung nimmt ab. Eiterabsonderung von Mundwunde her.

29. 11. Schwellung zurückgegangen.

3. 12. Unterlippenwunde verheilt. Anhaltende Eiterung der Mundwunde. Keine Schmerzen bisher gehabt.

7. 12. In letzter Zeit scheint Tumor gewachsen zu sein. Am linken Mundwinkel an mehreren Stellen Exulceration. Patient wird auf eigenen Wunsch nach Hause entlassen.

Histologisch: Plattenepithel-Ca mit zäpfchenförmiger Wucherung. Schichtungskugeln, entzündliche Knochenbälkchen.

Bei diesem Patienten konnte der Tumor wegen der großen Ausdehnung auch elektrisch nicht mehr als operabel bezeichnet werden. Die submandibulär sitzenden Tumormassen wurden wegen der Nähe der großen Gefäße nicht mehr angegangen. Eine Recidivierung war wegen der bei Operation zurückgebliebenen Tumormassen zu erwarten. Obgleich aus den Berichten nicht ersichtlich, sind bei diesem Patienten bereits Fernmetastasen anzunehmen, die den Ausgang hoffnungslos gestalten. Ob noch Röntgenbestrahlung angeordnet wurde, ist unbekannt.

Ein Patient mit Zungencarcinom sei noch erwähnt. Die Zungencarcinome gehören zu den bösartigsten Geschwülsten, weil die gute Lymphbahnversorgung beider Zungenhälften eine außerordentlich schnelle und weitgehende Metastasierung bedingt. *Küttner (Keysser)* sieht deshalb in der gründlichen Ausräumung der Hals- und Kieferlymphknoten den wichtigsten Teil der Zungencarcinomoperation. Meistens handelt es sich um verhornende Plattenepithelcarcinome.

Technisch gibt es mehrere Möglichkeiten, um an die Zunge heranzukommen:

1. Langenbeck-Bergmannsches Verfahren mit seitlicher Kieferdurchtrennung, das die beste Übersicht über die Zunge gibt.

2. Kochers mediale Durchtrennung des Unterkiefers, die als schonender angesehen wird.

3. Vom Hals her durch den Mundboden unter gleichzeitiger Durchtrennung der art. lingualis.

4. Direkt durch den Mund, der allerdings vielfach durch entzündliche Kieferklemme schwer zu öffnen ist.

Bei dem unten angeführten Patienten wurde nach Kocher vorgegangen. Es wird angesichts der reichlichen Lymphgefäßversorgung meist Entfernung aller erreichbaren regionären Ly-Knoten notwendig sein. Das kann in derselben Sitzung oder später mit Vor- und Nachbestrahlung geschehen. Schwierigkeiten ergeben sich durch das vom Kopf zum Hals ziehende Gefäßnervenband, welches nicht gut von eventuell eingewachsenem Tumorgewebe zu trennen ist. Durch zurückbleibende Ly-Knötchen wird die Recidivgefahr in der Schlundgegend erhöht. Eine weitere Gefahr liegt in der hohen Infektionsmöglichkeit im Munde, die die Nekrosen sich gelegentlich vorzeitig ablösen läßt. Schwere Nachblutungen können dann die Folge sein. Umstechung führt aber auch dann noch meistens zum Ziel. Bei großen Geschwülsten muß vorher die art. lingualis oder die Carotis externa unterbunden werden. *v. Seemen* warnt vor zu reichlicher Zurücklassung von dicken Koagulationsnekrosen, weil dann die reactive Schwellung auf die Koagulation, die Hyperämie und auch die Nachblutungsgefahr größer sei. Die Unterbindung genüge dann auch nicht immer, da reichlich Kollateralen von der anderen Zungenseite zur Verfügung ständen.

Die Verwendung der Koagulation bei Zungengeschwülsten ist verschieden. *Berven* z. B. schneidet kleine Geschwülste mit der Nadelelektrode im Gesunden aus. Bei größeren verkocht er jedoch zwischen zwei Aktivelektroden, also bipolar, und setzt in die Übergangszone mehrere Radiumnadeln. Die Demarkation ist nach diesem Verfahren erst nach drei Wochen beendet, außerdem besteht während der ersten Woche meist Temperaturanstieg bis 38—39°. *v. Seemen* warnt jedoch vor der ödematösen Schwellung, weil sonst das freie Schlucken und das Atmen behindert werden kann. Bei Geschwülsten im hinteren Zungenabschnitt wird natürlich die Kieferspaltung oder die zeitweise Resection nicht zu umgehen sein. Ähnlich wie *Sörensen* 1930 die Lösung des Zungenbändchens, Durchtrennung der Schleimhaut und der musc. genioglossi für blutige Operationen beschrieben hat, kann dieser Vorgang auch bei elektrischer Operation ausgenützt werden.

Hugo G. 56 Jahre alt. 1931.

Anamnese: Seit längeren Jahren am l. Nasenwinkel Verdickung, an Umfang zunehmend, vollkommen schmerzlos. Seit September vorigen Jahres allmähliches Dickerwerden der Zunge, besonders an der linken

Seite, Mitte und hinten am Zungengrunde. Zuletzt erhebliche Schluckbeschwerden.

Allgemeinbefund: Gesund aussehender Mann. Innere Organe O. B.

Lokalbefund: Zunge an der ganzen l. Hälfte, besonders hinten am Ansatz, stark verdickt. Am hinteren Lippenwinkel fingerkuppengroßer Krater, mit höckrigem, zerklüftetem Grunde und hartem Rande. Die gleiche Geschwürsform auf den l. Gaumen übergehend. Am Kieferrande und Unterkieferwinkel eine Reihe kleiner, sehr harter Drüsen fühlbar. Anfertigung einer Ober- und Unterkieferprothese.

Operation: Lokalanästesie. Prof. Kl.

Mediale Durchtrennung des Unterkiefers. Scharfe Ablösung der Haut und Schleimhaut bis auf den Knochen. Zunge angeschlungen. Nach Abziehen der Zunge nach rechts, des Unterkieferastes nach links, sieht man großes, carcinomatöses Ulcus am Zungengrunde. Erweiterung der Lokalanästesie in Mundboden, Zungengrund und Gaumen. Die carcinomatöse Infiltration der Zunge und des Mundbodens wird mit der elektrischen Schlinge abgetragen. Stärkere Blutung, Umstechung. Durch Prothese werden die Unterkieferäste wieder aneinandergebracht. Exakte Schleimhaut-, Lippen- und äußere Hautnaht. Im Lauf des Tages schwere Nachblutung, neue Umstechung. Leichte Temperaturerhöhungen. Patient erholt sich gut. Unterhalb des Kinns hat sich entzündliches Infiltrat gebildet. Rötung und Druckschmerzhaftigkeit der Haut, Abscedierung wahrscheinlich. Durch feuchte Verbände äußerlich und Mundspülung mit Kamille wird Reinigung des Wundbettes angestrebt.

1. 4. 32. Spontanperforation des Infiltrates. Schmerzen.

8. 4. Fistel eitert. Sonst p. p. Heilung der Wunde. Zungeninfiltrat läßt nach.

16. 4. Gutes Allgemeinbefinden.

23. 4. Fisteleiterung läßt nach. Am l. Gaumenbogen recidivverdächtige Stelle.

26. 4. Unter dem Kinn kastaniengroße Schwellung.

8. 6. Nachdem ganz gute Heilung einsetzte, heute nacht Zungengrundblutung, steht nach Clauden. Wegen Nahrungsschwierigkeiten Witzelsche Fistel angelegt. Es setzt zunehmender Verfall ein mit Auswachsen der Lokaldrüsenmetastasierung.

26. 8. Exitus. Section: Großes verjauchendes Ca bis Kehlkopf. Viel Lokal-, aber keine Fernmetastasen.

Zu den bösartigen Geschwülsten der Wangen-Halspartie gehören auch die Parotisgeschwülste (Mischtumoren). Da das Operationsgebiet bei diesen Geschwülsten offener zutage liegt, kann das Verfahren mehr dem Einzelfall angeglichen werden. Es sind natürlich auch bei Zungen-, Kehlkopf- und Schilddrüsentumoren mitunter wegen Durchwachsen des Tumors diese Gebiete ergriffen, die dann erhebliche Rücksichtnahme auf Topographie und Ausdehnung erfordern. Die meist unvermeidliche Facialisparese kann durch entsprechende Plastiken behoben

werden. In der mitgeteilten Krankengeschichte war der augenblickliche Erfolg der elektrischen Operation offensichtlich. Wesentliche Temperaturanstiege traten nach der Operation nicht ein. Das ist wegen der verhinderten Frühwundgiftresorption einer der Hauptvorteile der Elektrokoagulation und bedingt den geringen Wundchock. Bei genanntem Patienten konnte trotz Röntgenbestrahlung und weitgehender Elektrokoagulation eine immer wieder einsetzende Recidivbildung nicht verhindert werden. Inwieweit für das schnelle Wachstum der Recidive die relative Jugend des Patienten mitbeteiligt ist, kann zunächst nicht entschieden werden. Es ist anzunehmen, daß die in der Tiefe an der Schädelbasis bei der letzten Operation stehengebliebenen Tumormassen Ursache für die erneute Recidivierung nach außen waren.

Karl W. 29 Jahre alt. 14. 8. bis 20. 12. 1935 und 2. 1. bis 30. 1. 1936.

Anamnese: Seit 1¾ Jahr zunehmende Schwellung der r. Wange.

Lokal: Vor dem r. Ohr enteneigroße Anschwellung, harte Konsistenz, gut verschieblich, gegen die Haut, auf Unterlage nicht verschieblich. Der Lage nach der Parotis entsprechend. Über dem Tumor 2½ cm lange Hautnarben.

Allgemeiner Befund: O. B.

*Operation: T*rigeminusanästesie. 4. 1. 35.

Teils stumpfe, teils scharfe (blutige) Operation. Ablösung des fest am Unterkiefer sitzenden Tumors. Art. max. ext. unterbunden. Nervus facialis nicht geschont. Normaler Heilverlauf. Später gibt Vater an, daß Patient schon 1910, 1012 bereits an derselben Stelle einen Tumor gehabt hätte. Er wäre zweimal entfernt worden. Dann 22 Jahre bis 1934 keine Beschwerden.

18. 1. Röntgentiefenbestrahlung. Viermal bestrahlt. Dann entlassen. Histologische Untersuchung: Typischer Parotismischtumor.

4. 6. 35. *Wiederaufnahme.*

Befund: Erneut kleine Knoten vor dem r. Ohr. Rechte Ohrmuschel durch kirschkerngroßen Tumor abgehoben, mit Unterlage verbacken. Im r. Kieferwinkel zwei kleine Knoten. Oberfl. höckrig. Prof. Kl. Bestrahlungen. Viermal bestrahlt. Entlassung.

14. 8. 1935. *Wiederaufnahme.*

Befund: Tumor jetzt kleinapfelgroß. Am oberen Ohransatz bogenförmige reizlose Operationsnarbe. Tumor nicht auf Unterlage verschieblich. Im r. Kieferwinkel ebenfalls kleinapfelgroße Metastase. Dritter wallnußgroßer Knoten am unteren Ohransatz. Gehörgang verschlossen. Aus kleinem Rest Blut.

16. 8. *Operation.* Äther.

Hautschnitt vom oberen vorderen Ohransatz bis in die Höhe des Zungenbeins. Ziemlich radikale Entfernung bis auf die Gefäßscheide. Maxillaris externa unterbunden. Tumor geht kontinuierlich auf Knochen

über und scheint bereits zur Schädelbasis vorgedrungen zu sein. Gehörgang voll von Tumorgewebe. Restierende Tumormassen werden verkocht. Wunde bleibt offen. Gazetampon. Die ersten drei Tage leichte Temperaturen, dann keine mehr. Zeitweise aber doch bis 39,6 Temp. gehabt.

10. 9. Immer noch starke Sekretion. Aufsteigender Unterkieferast, Kiefergelenk und Jochbogen liegen frei zutage und stoßen 9. 11. Gelenkköpfchen- und aufsteigenden Unterkiefersequester ab. Volle Facialisparese, keine Tumorrecidive, Verkleinerung der Wunde. Schließliche Entlassung am 20. 12. 35.

Wiederaufnahme: 15. 6. 1936 bis 1. 7. 1936. Nur zur Röntgenbestrahlung. Seit vier Wochen Verschlimmerung, wieder schnell wachsende Schwellung der ganzen r. Backe, jetzt auch r. Schläfe befallen. Röntgenbestrahlungen alle 14 Tage. Patient hat dann nicht mehr hier gelegen.

Ein weiteres wichtiges Gebiet ist das der Brustdrüsengeschwülste. Wenn auch hier bereits mit der Forestschen Nadel in der frühen Entwicklungszeit der Elektrochirurgie Mammaamputationen durchgeführt wurden, so ist doch erst in den letzten 15 Jahren die Elektrokoagulation hier zur Anwendung gekommen. Anfangs nur bei inoperablen Carcinomen, heute auch bei operablen *(Kelly, Wyeth).* Je nach Art und Ausdehnung des Tumors ist dabei das Vorgehen des Operateurs verschieden. Eine schulgemäße Ausräumung der Achselly-Knoten, auch wenn diese nicht befallen zu sein scheinen, wird natürlich ebenso bei blutiger wie bei elektrischer Methode angewendet. Ob dabei aber, wie *v. Seemen* zwar auch nur für Geübte empfiehlt, die Ausräumung der Lymphknoten mit dem Schmelzmesser ohne Gefährdung des Nervengefäßbündels möglich ist, ist zweifelhaft. Nach elliptischer Umschneidung der Mamma mit Schmelzschnitt folgt Koagulation bis zur Fascie des pectoralis maior und Abtragung. Dann wird auf der Isolationssonde der Pectoralis mit Kocherklemme gefaßt, koaguliert und abgetragen. Für die Blutstillung der Intercostalarterien reicht meist die durch Koagulation aus. Schließlich Abtragung des pectoralis maior und später auch des minor dicht am Ansatz. Wenn bereits der pectoralis vom Tumor infiltriert ist, kann die Mitnahme von Teilen der intercostalis-Muskulatur notwendig werden. Wenn die Geschwulst der Brustwand fest aufsitzt, kann sie koaguliert werden. Sequesterbildung wird dann während der Heilung abgewartet, und die Sequester werden mit Lürscher Zange und Rippenresectionsschere später abgetragen. Es folgt dann Entfernung der Lymphknoten bis unter den latissimus dorsi und vorn Abtastung der Lymphknoten bis zum

Sternum. Der palpierende Finger kann entlang der Gefäße bis an das jugulum sterni gelangen. *Schürch.* Eventuelle metastatische Lymphknoten können auf diese Weise am sternum entfernt werden. Schließlich werden die letzten Fascien und Muskelreste exstirpiert. Die Schließung der Wunde hängt davon ab, wieviel Hautmaterial geopfert werden mußte. Von dem fast völligen Nahtverschluß, bis zur Anlegung einiger Situationsnähte, werden alle möglichen Variationen vorkommen. Wird der Eingriff zu zeitraubend, so kann die Lymphknotenexstirpation, die, wenn sorgfältig ausgeführt, ja auch Zeit beansprucht, später vorgenommen werden. Komplikationen nach Brustwandkoagulation sind durch reactive pleuritis exsudativa und durch die Größe des Eingriffes bei den meist geschwächten Patienten gegeben. Zu dieser Behandlung kommt wieder die Bestrahlung, als Vor- oder Nachbestrahlung durchgeführt. Diese kurze Übersicht über die elektrische Operationsmethode des Mammacarcinoms wurde deswegen hier eingefügt, weil einerseits beide Techniken, blutig und elektrisch, weitgehend einander entsprechen, andererseits aber die Vorteile der elektrischen Operationsweise besonders deutlich hervortreten dürften. Es ist möglich, daß nicht nur die Äste des brachial-Geflechtes, sondern auch der Stamm bei der Achsellymphknotenausräumung unterbunden werden muß. Ödem des Armes für einige Zeit, aber durchaus nicht immer, kann dann die Folge sein *(v. Seemen).*

Maria V. 33 Jahre alt. 21. 10. 1930.

Fam. Anamn.: Mutter an Kehlkopfcarcinom gestorben.

Eigene Anamn.: Mit 20 Jahren Drüsenschwellung der l. Halsseite. Vor 3½ Jahren erstmalig Knoten in der Brust. Vor 3 Jahren deshalb in Gütersloh operiert (radikal).

Jetzt: Seit einer Woche Schmerzen in der l. Achselhöhle, dort auch Knoten vorhanden.

Allgem. Befund: Dem Alter entsprechend normal.

Lokalbefund: Zustand nach Ablatio mamm. sin. wegen Ca. und Ausräumung der Achsellymphknoten und der Claviculardrüsen. In Gegend des ehemalig oberen Mammaabschnittes handflächengroße, strahlenförmige, mit Unterlage zum Teil fest verwachsene Narbe. Keine Recidive. Linke Achselhöhle Rest des pect. min., dahinter wallnußgroßer Recidivknoten, nicht druckschmerzhaft, ebenso in fossa supraclav. eine Reihe von nicht schmerzhaften Metastasen.

Operation: Radikale Entfernung aller carcinomatös verdächtigen Teile; die das Nervengewebe teilweise umwachsenden Tumorknoten, sowie einige carcinomatöse Stränge müssen zurückbleiben. Ungestörte

Wundheilung, gleichzeitig Röntgenbestrahlung. Bei der Operation wurde das Wundbett mit Glüheisen ausgebrannt. Entlassung, nach sechs Wochen wieder Vorstellung.

Wiederaufnahme 17. 6. 31. Allgemeinbefund: Unverändert gut. *Lokal:* Handtellergroße keloidartige Mammaoperationsnarbe bis zur l. vord. Achselfalte übergreifend. Am Übergang dorthin in 2 cm Ausdehnung leicht gerötet. Linke fossa infraclav, oberhalb der Narbe mandelgroßer Knoten, auch an l. Halsseite ein Knoten. Venectasien am Schultergelenk, Arm noch etwas geschwollen, nicht ganz frei beweglich (im Ellbogengelenk).

Operation: Mit elektrischem Messer in Gegend der l. fossa supraclav. leicht bogenförmige Incision. In der Tiefe dort Recidiv in unmittelbarer Nachbarschaft des plexus. Elektrische Abtragung. Dabei mehrere Armzuckungen. Radikale Entfernung des Recidivs unmöglich. Blutstillung, Knopfnähte. Steriler Verband. Bei Entlassung Wunde noch leicht durch Hämatom geschwollen. Noch wenig seriöses Sekret.

Wiederaufnahme: 10. 11. 1931. Seit 14 Tagen wieder ziehende Schmerzen der l. Brustseite. Stechen beim Atemholen! *Allgemeinbefund:* Immer noch gut. *Lokal:* Am l. Schlüsselbein in der Narbe bohnengroße Resistenz druckempfindlich.

Röntgenaufnahme: Nicht ganz eindeutige Lungenmetastasen.

Operation: An der Recidivstelle Incision davon ausgehend, weitmöglichste Koagulation der Lymphknoten. Umstechung einiger Gefäße wird notwendig. Lockere Hautnaht.

15. 11. Wunde reaktionslos. Noch gutes Befinden. Auf eigenen Wunsch entlassen. Pat. ist inzwischen an den Metastasen verstorben.

Bei den an der chirurgischen Klinik Marburg elektrisch operierten Patientinnen handelt es sich durchweg um Recidivoperationen nach vorheriger blutiger Amputation der mamma in anderer Klinik. Bei der ersten Patientin, bei der die Abtragung der Recidivknoten in unmittelbarer Nähe des brachialplexus notwendig war, traten mehrere Armzuckungen auf, die zwar die Operation nicht ernstlich gefährdeten, aber Zeichen für eine auch heute noch bei den Apparaten zuweilen auftretende Faradisationswirkung sind. Es ist auffallend, daß bei der Patientin nach der ersten Recidivoperation, bei der doch offenbar nur ein Teil der Armgefäße abgebunden wurde, bereits Venectasien und Schwellung in der Folgezeit auftraten. Nach *v. Seemen,* der selbst bei 75jährigen Patientinnen die totale Abbindung der arteria brachialis bei fehlender Defectdeckung des plexus mit Erfolg ausführte, dürften diese Zeichen der gedrosselten Ernährung eigentlich nicht auftreten. Es ist aber auch möglich, daß das carcinomatöse Gewebe bereits in die Venenwände eingewachsen war, sie absperrte und auf diesem Wege die als Stauung durch Venenverschluß aufzufassende Schwel-

lung des Armes und die Venectasien zustande kamen. Leider konnte bei der Patientin nur palliative Behandlung durchgeführt werden. Lediglich eine Besserung durch möglichst radikale Fortnahme des kranken Gewebes konnte bei den einzelnen Aufnahmen erzielt werden. Zwar liefert der Krankenbericht keinen Anhalt dafür, daß der Patientin eine eingreifende Operation nicht mehr zugemutet werden konnte; aus dem Operationsbericht geht aber hervor, daß auch eine noch radikalere Operation keine besseren Aussichten eröffnet hätte. Der Grund, weshalb die auf die supraclaviculargrube ziehenden carcinomatösen Stränge nicht entfernt wurden, ist nicht angegeben, jedoch werden hier topographische Gesichtspunkte, Vermeidung einer Verletzung der Subclavia und der Nerven bestimmend gewesen sein. Nach den Angaben von *Keysser, v. Seemen* und anderen muß bei so weitgehender Metastasierung offenbar das Risiko der Folgen noch radikalerer Eingriffe, trotz der Gefahren für die Patientinnen, vom Arzt übernommen werden, um noch zu einem Erfolg zu gelangen. *v. Seemen* bringt das Beispiel einer Patientin, bei der wegen Tumoreinbettung und Abschnürung des Nerven- und Gefäßbündels dieses Bündel teils scharf anatomisch herauspräpariert, die stark eingeengten Arterien und Venen aber unterbunden und durchtrennt wurden. Die Achselhöhle wurde total ausgeräumt, das Wundbett energisch verkocht. Die Patientin blieb bisher 1½ Jahr recidivfrei.

Maria K. 42 Jahre alt. 28. 9. 1931.

Fam. Anamn.: O. B.

Befund: Guter E. + K. Z. Übriger Organbefund O. B.

Lokal: Vor sechs Wochen Stechen in der l. Mamma, Verhärtung. L. Brustwarze gegen rechts erscheint etwas eingezogen. Von ihr nicht abzuheben faustgroßer, harter, höckriger, unter ihr liegender Tumor, der den medialen oberen und auch den lateralen unteren Quadranten erfaßt hat. Auf der Unterlage ist Tumor verschieblich. Am lateralen Rande des pect. maior und in der Achselhöhle bis bohnengroße verhärtete Lymphknoten.

30. 9. 31. *Operation:* Typische Ablatio mammae, pectoralis maj. et min. mitentfernt. Ausräumung der Achseldrüsen. Gute Wundheilung. Entlassung erscheinungsfrei.

Wiederaufnahme 21. 9. 32.

Anamnese: April 1932 in Kassel zwei Knoten entlang der Narbe entfernt. Vor 14 Tagen hier ambulant, drei Knoten entfernt. Jetzt Schmerzen am l. Sternalrand. Diese Gegend plötzlich sehr hart geworden, heute deshalb Kliniksaufnahme.

Lokalbefund: Excisionsstelle von vor 14 Tagen reactionslos. Virchowsche Drüse nicht vergrößert. An der Ansatzstelle des pect.

maior, an den Rippen neben dem Sternalrand über fünfmarkstückgroßer, derb infiltrierter Bezirk, sehr druckschmerzhaft, auch Spontanschmerz, in der Höhe der Mitte des Sternums liegend. Auffallend schnelles Wachstum des Recidivs, da zwar vor 14 Tagen hier schon Schmerzen vorhanden waren, aber noch nichts festgestellt werden konnte.

Operation: Äther. Umschneidung mit dem elektrischen Messer im Gesunden, ganze Hautpartie mit subcutanem Fettgewebe elektrisch abpräpariert, anschließend Untergrund verkocht. Die Nekrosen teilweise mit scharfem Löffel abgetragen. Wunde bleibt offen, Salbenverband.

30. 9. Wunde nur z. T. gesäubert, die starken neuralgischen Schmerzen sind aber schlagartig verschwunden.

Ambulante Weiterbehandlung, spätere plastische Deckung der Wunden und Narbengebiete geplant. Patientin hat seitdem aber nicht mehr hier gelegen und ist inzwischen gestorben, ob an Metastasen, ist nicht bekannt.

Obige Patientin, bei der wegen Mamma-carcinom ein Jahr vor der Aufnahme zur Elektrokoagulation die blutige Amputation gemacht wurde, kam wegen der sehr schnell wachsenden und äußerst schmerzhaften Recidivierung am Ansatzende des pectoralis maior hierher. Da sonst kein weiterer Recidiv festgestellt werden konnte, wurde nur am Ort des Recidivs im Gesunden eingegriffen. Besonders anschaulich war dabei die auch sonst in der Literatur betonte sofortige Beruhigung der äußerst heftigen neuralgischen Schmerzen. Ob hier die teilweise frische Wundsetzung durch Entfernen der Koagulationsnekrosen mit dem scharfen Löffel, statt mit Schlingenelektrode, technisch nicht zu umgehen war, darüber läßt der Operationsbericht keinen Schluß zu. Es ist aber denkbar, daß durch dieses Vorgehen vielleicht eine weitere Zellverschleppung angeregt wurde. Patientin ist inzwischen gestorben; es kann aber leider nicht angegeben werden, ob bei ihrem Tode die Metastasierung des Carcinoms eine Rolle gespielt hat.

Else B. 43 Jahre alt. 31. 12. 1934.

Fam. Anamnese: Vater an Mastdarmkrebs gestorben. Sonst O. B.

Eigene Anamn.: Vor drei Jahren an der Brust r. kleine Hautverletzung. Vor zwei Jahren an der r. Brust am oberen Ansatz kleine harte Stelle, dort Haut auch etwas eingezogen gewesen. Radikaloperation in Hephata. Gute Wundheilung. Weihnachten 1934 fiel Patientin auf die r. Brust, angeblich erst danach auftretende Schwellung, Professor Schwenkenbecher konsultiert, welcher hierher zur Operation überwies.

Allgemeinbefund: Guter E. + K. Z. Innere Organe O. B.

Lokalbefund: R. Brustseite mehrere alte Operationsnarben. Unter

der mittleren stark eingezogene Narbe, die mit der Unterlage fest verwachsen ist. Röntgenbestrahlungen.

Wiederaufnahme: 11. 3. 1935.

Lokal: Da erneute Knoten in der r. Brustseite, Einweisung. Unter der mittleren alten Brustoperationsnarbe starke Hauteinziehung; dort mehrere harte Gebilde, mit der Haut fest verwachsen, auf der Unterlage schwer verschieblich. Der musculus pectoralis minor noch vorhanden. In Achselhöhle keine metastatischen Lymphknoten.

Operation: Avertin. Prof. Kl.

Ungefähr tellergroßer Hautlappen mit elektrischem Messer umschnitten und mit darunter liegenden verwachsenen Knoten und Muskeln entfernt. Verschorfung der blutenden Gefäße, Wunde wird offen gelassen. Trockener Verband.

19. 3. Jetzt feuchter Verband mit Na-Cl.-Lösung.

Operation: Lokalanästesie. Thierschlappendeckung vom Oberschenkel rechts auf die frischen Granulationen der Brustwunde.

29. 3. Lappen heilen gut an, keine wesentlichen Nekrosen. Patientin geht über Sonntag nach Hause und kommt nicht wieder hierher.

Diese Patientin mit Mammacarcinom zeigt besonders deutlich die gute Transplantationsmöglichkeit, die elektrokoagulierte Wunden zulassen. Schon nach zehn Tagen ist die Heilung soweit vonstatten gegangen, daß die Entlassung der Patientin möglich ist. Die Operation kann hier wohl als erfolgreich angesehen werden, da die Patientin nicht wiederkam. Ihr derzeitiges Befinden ist aber unbekannt.

Luise K. 41 Jahre alt. 1933.

Fam. Anamnese: Mutter an Unterleibskrebs gestorben. Sonst O. B.

Jetzt: 12. 12. 32 wegen Ca Ablatio mammæ dextr. durch Dr. Hammer (Berleburg) ausgeführt (wahrscheinlich blutig!).

18. 12. 33. Dort auch die Ablatio mammæ sin. vorgenommen, eadem causa. Seit vier Wochen Ausschlag neben der Operationswunde auf der l. Seite. Dr. Hammer (Berleburg) überweist Patientin hierher.

Befund: Dem Alter entsprechend. Innere Organe O. B.

Lokalbefund: An Stelle der r. Mamma über die r. Thoraxseite zur Axilla ziehende, auf Unterlage gut verschiebliche, nirgends druckempfindliche Narbe. In ihrer Umgebung keine Metastasen. L. Mamma fehlt ebenfalls. Bogenförmige über den l. Thorax verlaufende, im mittleren und oberen Drittel mit der knöchernen Unterlage verwachsene Narbe. In den mittleren Partien Ca-Recidiv. In dessen Umgebung zwei Finger breite Lymphangitis carcinomatosa. R. Schultergelenk frei beweglich. L. Schultergelenk nur bis 30 Grad abduzierbar. Auch die übrigen Bewegungen eingeschränkt.

Operation: Äther-Chloroform. Es wird das ganze Ca-Recidivgebiet in handtellergroßer Ausdehnung elektrokoaguliert. Elektrokoagulation gelingt gut. Tumorreste in der Tiefe mit Drahtschlinge abgetragen. Steriler Verband. Abduktionsschiene.

16. 9. Nekrosenabstoßung, seit zwei Tagen Herzschwäche, schlechter Puls. 18. 9. Herzmittel: Digipurat, Cardiazol etc. 22. 9. Fortschreitende Herzinsuffizienz, schließlich exitus let.

Elise G. 74 Jahre alt. 15. 5. 1936 bis 9. 7. 1936.

Anamnese: Patientin wurde 23. 10. 1935 wegen Mamma-Ca blutig in unserer Klinik Mamma amputiert. Entlassung mit p. p. verh. Wunde. März 1936 kleine Recidive festgestellt, die ambulant entfernt wurden. Operationswunde vergrößerte sich aber. Röntgenbestrahlungen, da noch sehr viel Eiter (übelriechend). Patientin kam jetzt erneut hierher und wurde sofort aufgenommen.

Allgemeinbefund: Reduz. E. + K. Z. Herz: Nach l. verlagert O. B.

Lokalbefund: 30 cm lange Amputationsnarbe. In der Mitte fünfmarkstückgroßes Geschw. mit Narbe zus. auf Unterlage verschieblich. Nävi.

Operation: Ganzer Tumor elektrisch umschnitten und radikal abgetragen, dabei handtellergroßer Defect, später zu thierschen.

1. 6. Nekrosenabstoßung. 15. 6. Wieder schmierige Beläge auf Wunde. 4. 7. Schlechter Allgem.-Zustand, Verfall. Entfernung d. Rippennekrose. 6. 7. Cyanose, Brustschmerzen. 9. 7. Hohe Temp. Herzschwäche, Exitus.

Sektionsbericht: Allgemeine Carcinomatose. Lebermetastasen, Atheromatose. Alte Tuberkulose.

Der unglückliche Ausgang bei den beiden die Reihe der elektrokoagulierten Brustdrüsen-Carcinome beschließenden Patientinnen kann in keiner Weise der Elektrokoagulationstechnik zur Last gelegt werden. Es liegt zwar nur für die eine Patientin ein Sektionsbefund vor, es ist aber wohl in beiden Fällen eine bereits eingetretene Fernmetastasierung auslösend gewesen. Daß, falls wie hier die Fernmetastasen noch nicht klinisch nachweisbar waren, ähnliche Geschwülste fälschlicherweise der Elektrokoagulation zur Last gelegt werden, ist denkbar, kann aber die Stellung der Elektrokoagulation in der heutigen Geschwulstchirurgie nicht mehr gefährden. Außerdem wird das Zusammentreffen beider Faktoren relativ selten vorkommen, da der allgemeine Organbefund meist einen guten Anhalt für eventuelle Aussaat gibt. Vielleicht ließen sich die Ergebnisse der Elektrokoagulation des Mamma-Ca's noch erheblich verbessern, wenn die erstmalige Operation am noch blutig operablen Tumor auch bereits stets mit Elektrokoagulation durchgeführt werden würde, wie es *Wyeth, Dyrhoff* u. a. schon seit längerer Zeit tun. Man kann sogar die Auffassung vertreten, daß durch die erstmalig blutige Operation nur Zeit verloren geht, da ja während der Operation die Zellverschleppung im oder aus dem frischen Wundbett nicht wie bei der Koagulation verhindert ist. Ein Beweis für diese Überlegungen ließ sich durch vergleichende Statistik, von primär blutig und

primär nicht blutig operierten Patienten erbringen. Krankengeschichten, bei denen blutig operable Tumoren — und das bezieht sich nicht nur auf die Mammacarcinome — primär elektrisch operiert wurden, stehen aber leider nicht zur Verfügung.

Als letzter großer Abschnitt auf dem Gebiet der Geschwülste sollen die Erfahrungen unserer Klinik bei der Elektrokoagulationsbehandlung der Rectumcarcinome skizziert werden. Die Hauptvorteile der Elektrokoagulation: geringer Wundschock, sterilisierende Wirkung, treten wegen der meist sehr großen Wundhöhle nach Exstirpation des Tumors ganz besonders in Erscheinung. Die verschiedenen Formen der blutigen Operation, resectio oder amputatio recti auf sakralem oder abdominosakralem Wege ergeben sich aus dem Allgemeinzustand des Patienten, dem Ort und der Ausdehnung des Tumors und der Metastasen. Ebenso wie bei den Mammatumoren entwickelten sich die elektrischen Operationsmethoden aus den schulgemäßen blutigen Operationsverfahren durch die Möglichkeit, radikaler zu operieren, zu ihrer heutigen Bedeutung. Blutig operierte *Kirschner* jedes radikal operable Rectumcarcinom auf abdominosakralem Wege und entwickelte später aus diesem Verfahren seine elektrische Methode.

Es müssen bei den Operationen besonders die pathologisch-anatomischen Verhältnisse berücksichtigt werden. *Mandl,* der 1929 ein großes Material über blutige Rectum-Carcinom-Operationen veröffentlichte, macht besonders darauf aufmerksam, daß das pararectale Bindegewebe entfernt werden muß, während *Götze* mehr die Unterbindung der Art. hämorr. sup. betont, um auf rein sakralem Wege das retrorectale Bindegewebe und die ausgedehnte Amputatio recti vollziehen zu können. Das Peritoneum wird dabei auf beiden Seiten vor dem Darm und von unten her eingeschnitten; dann wird vom Kreuzbein her und vom Promontorium her stumpf das ganze retrorectale Bindegewebe und der Tumor samt Abflußgebiet und örtlichen Metastasen als Ganzes erfaßt. *v. Seemen* weist nach *Schmieden* auf möglichst ausgedehnte Darmresection (bis zu 30 cm nach oben) hin, die zur Vermeidung von Polypenrecidiven vorgenommen werden müsse. Nach unten sind 1—3 cm über die Ausbreitung des Carcinoms hinaus genügend. *Goetze* glaubt auf diesem rein sakralen Wege die örtlichen Ausbreitungsgebiete besser zu erfassen als bei abdomino-sakralem Vorgehen, da die ganze fascia pelvis visceralis mit herausgenommen wird, im Gegensatz zur abdominosakralen Methode. Als Nachteil der rein sakralen Methode muß die Unmöglichkeit, sicher Lebermeta-

stasen auszuschließen, in Betracht gezogen werden. Der wichtigste Unterschied liegt jedoch in der doppelt so großen primären Sterblichkeit bei der abdominosakralen Methode, die dem Operateur den Entschluß zur rein sakralen Methode erheblich erleichtert. Solange die restlose Entfernung der Beckenfascie, die nach *Götze* die Rolle einer Grenzschicht für das Ausbreitungsgebiet der Metastasen im retrorectalen Gewebe einnimmt, genügend radikales Vorgehen gewährleistet, wird das rein sakrale Vorgehen Methode der Wahl sein. Entsprechende Lagerung, weitgehende Resection des Steiß- bzw. Kreuzbeins werden zur Unterstützung der Methode herangezogen. Auch Forderungen *Mandls* bezüglich radikaleren Vorgehens nach der Seite lassen sich verwirklichen. Sehr hoch sitzende Carcinome müssen natürlich der abdomino-sakralen Methode vorbehalten bleiben. Die allgemeinen Erfahrungen, die man mit dem elektrischen Operieren bei bösartigen Tumoren machte, führten schließlich auch dessen Anwendung anfangs bei inoperablen, neuerdings auch bei operablen Tumoren des rectums herbei. *Kirschner* (1931) gibt ein elektrisches Operationsverfahren für inoperable Rectumcarcinome an, dessen Technik hier kurz wiedergegeben werden soll. Das Carcinom wird unter rücksichtsloser Spaltung der hinteren Mastdarmwand entfernt; die Massen werden soweit als möglich elektrisch abgehobelt, der nicht abtragbare Teil des Tumors verkocht. Dazu wird links ein Bauchschnitt angelegt, die Leber nach eventuellen Metastasen abgetastet; wenn keine vorhanden sind, wird ein Doppelflintenlauf angelegt und die Lösung des Sigmoids und des rectums, soweit man von oben heran kann, vorgenommen. Während der nächsten drei Wochen wird die Erholung des Patienten abgewartet. Dann folgt der sakrale Teil der Operation, die Resection des Steißbeins und die Amputatio recti, die noch erwähnt werden wird. Durch den Doppelflintenlauf wird natürlich das kaudale Darmstück in der Zwischenzeit gereinigt. Der proximale Teil wird zum Anus praeter naturalis. Während die Operationsmethode *Kirschners* sowohl für weit fortgeschrittene, blutig inoperable Tumoren bestimmt ist, als auch für operable Tumoren, gibt *v. Seemen* verschiedene Methoden an, bei denen die Elektrokoagulation angewendet wird.

1. Bei noch möglicher Radikalresection des rectums. Weit im Gesunden wird mit Durchziehverfahren und ringförmiger Naht unter Sphinctererhaltung operiert. Von V-förmigem Lappenschnitt wird je nach Lage Kreuz- und Steißbein oder nur Steißbein reseciert. Die Blutstillung erfolgt elektrisch. An-

schließend wird das retrorectale Gewebe aus der Kreuzbeinexcavation bis zum Promontorium stumpf abgelöst. Seitlich vom Mastdarm befindliches Binde- und Fettgewebe wird mit Schmelzschnitt vom rectum gelöst und abgetragen. Dann wird von rechts unten her die Beckenfascie dicht am Promontorium stumpf gespalten und das Bauchfell scharf eröffnet. Ureterengefährdung ist durch möglichst weites Medialbleiben zu vermeiden. Durch Abbindung und Durchtrennung der Art. häm. sup. rutscht dann der Darm nach, so daß das Bauchfell genügend hoch über dem Tumor an die Darmserosa genäht werden kann. Je nachdem, ob Resection genügt oder Amputation notwendig ist, wird entweder ein anus glutäalis oder ein Sacralafter angelegt.

Wichtig ist die Elektrokoagulation des Tumors vom Lumen her, die vor Ausführung der großen Operationen, mit Milchglasspekulum, bei höher sitzendem Tumor mit Rectoskop vorgenommen wird. Dadurch wird der Tumor verödet und kann bei der späteren großen Operation nicht mehr durch eventuelles Gezerrtwerden zu Zellverschleppung Anlaß geben. *v. Seemen* betont außerdem, daß die Verkochung möglichst langsam vor sich zu gehen habe, um große Tiefenwirkung zu garantieren und die den Strom unterbrechende Carbonisation zu vermeiden. Auch auf die geringen Reizerscheinungen der Patienten nach der Operation wird hingewiesen und auf den meist glatten Heilverlauf.

Die dritte, kombinierte Methode sucht den Schwierigkeiten der inoperablen tiefsitzenden Rectumvorderwandtumoren zu begegnen. Der erste Eingriff erfolgt pararectal, um Lebermetastasen auszuschließen. Fehlen sie, so wird Anus iliacus durch Doppelflintenlauf oder colostomie angelegt. Letztere kann später leichter wieder verschlossen werden. Nach vier Wochen Erholung folgt dann der sakrale Teil der Operation, für den wegen der vielfachen Verwachsungserscheinungen und der schlechten Orientierungsmöglichkeiten der inoperablen Tumoren *v. Seemen* keinen genauen Operationsplan angibt. Ziel ist, alles kranke Gewebe zu entfernen. Zur Schonung der Blase wird auf dem Katheter elektrokoaguliert. Dabei wird Kreuz- und Steißbein reseciert, das Rectum dorsal gespalten und der Tumor von der Vorderwand nach vorn tiefer gehend unter Beachtung der excavatio rectouterina elektrokoaguliert und abgetragen. Reicht der Tumor nicht heran, so kann die Eröffnung der Bauchfelltasche unterbleiben. Nach Beendigung dieses Operationsteils und Schaffung klarer Verhältnisse wird je nach Möglichkeit

entweder der proximale Stumpf verschlossen und versenkt, oder wenn möglich, ein Sakralafter angelegt. Auf verschiedene andere Hilfsmittel, Lagerung des Patienten, Narkoseform usw. kann an dieser Stelle nur hingewiesen werden. *v. Seemen* bringt Fälle, die bis zu zwei Jahren recidivfrei waren und als gesund beobachtet wurden. Auch auf dem Feld der Rectumcarcinome ist aus den erwähnten Operationsverfahren ersichtlich, daß die Elektrokoagulation ein ähnliches, wenn nicht erheblich eingreifenderes Vorgehen als die blutige Methode zuläßt. Die Vorteile, die dieses Verfahren gegenüber der blutigen Tumorchirurgie bietet, wurden oben besprochen und beziehen sich natürlich ebenso auf die Rectumcarcinome.

An der chirurgischen Klinik Marburg wurde das elektrische Operationsverfahren mit einer Ausnahme meist zur palliativen Behandlung in absolut inoperablen Fällen oder aber bei Carcinomen, die in ausreichendem Maße per anum elektrokoaguliert werden konnten, angewendet.

Adolf H. 63 Jahre alt. *24. 2.* bis *2. 3.* 1936.

Fam. Anamnese: Vater mit 77 Jahren an Kehlkopf-Ca gestorben.

Eigene Anamnese: Patient ist wegen Arteriosclerose invalide. Seit mehr als einem Jahr Knötchen am After, außerdem Blut im Stuhl. Stuhlgang wechselnd zw. verstopft und durchfällig. Im After hat Pat. Knötchen gefühlt. Lange Zeit Jucken und Brennen, bis in die Harnröhre. Letztes Jahr Gewichtsabnahme von 14 Pfund.

Allgemeinbefund: Reduziert. E. + K. Z. Emphysemlunge, sonst innere Organe O. B. Abdomen: Hernie ing. links.

Rectaler Befund: Zerfallendes Ca in Kleinhandtellergröße der Prostata aufsitzend. Oberer Geschwürsrand eben mit Finger erreichbar. Geschwür circulär um den Mastdarm liegend, an Hinterwand halb so breit wie an Vorderwand. Radikale Entfernung erscheint möglich, da Tumor zum Kreuzbein zu gut beweglich ist. In beiden Leistendrüsen bohnengroße (entzündliche Reaction?) Drüsen. Patient geht gegen ärztlichen Rat unverantwortlicherweise nach Hause.

Wiederaufnahme: 16. 3. 36 bis 15. 5. 36. Gleich nach der Entlassung Fieber, Kopfschmerzen, Schüttelfrost. 5 Tage Bettruhe. In letzter Zeit Besserung. Manchmal 1—2 Tage keinen Stuhlgang. Außerdem Blut abgegangen, starke Schmerzen.

Allgemeinbefund: Siehe oben! Leistendrüsen hart und vergrößert.

Rectalbefund: 1,5—2 cm von Haut-Schleimhautgrenze beginnt das Ca. Scheint mit der Prostata nicht verbacken zu sein.

19. 3. Anlegen eines Doppelflintenlaufes am Sigmoid.

23. 3. Anus eröffnet. Anus prä. funktioniert. 31. 3.

1. 4. bis 6. 4. Fieberattacke von seiten des entzündlich zerfallenden Carcinoms. Temperaturen bis 39°. Langsam Entfieberung. Da Allgemein-

befund aber inzwischen stark zurückgegangen ist, kann an Radikaloperation nicht mehr gedacht werden!

11. 4. *Operation:* Äther.

Umschneidung des Anus, Eröffnung des rectums, wobei das Steißbein reseciert wird. Tumor an Blase und Prostata keinesfalls radikal zu entfernen. Zweifingerbreiter Zapfen greift in Fingerlänge auf den intraperitonealen Teil des Colon pelvinum über; hier auch keine radikale Entfernung denkbar. Ausgedehnte Tumormassen aus Hinterwand des Rectums hinten hoch bis in die Kreuzbeinhöhlung hinauf entfernt. Wunde bleibt offen. Die Tumormassen wurden elektrisch entfernt.

16. 4. Operation recht gut überstanden. 1. 5. Sekretion geringer.

15 5. Von nochmaliger Koagulation wird abgesehen, da beim Auseinandernehmen der Wundränder knollige Tumormassen, Blase und Prostata aufsitzend, sichtbar werden und Patient nach Hause drängt und sich nicht halten läßt.

Wiederaufnahme: Schwere Kachexie, Tumorbefund entspricht wieder dem Aufnahmebefund, mit dem Unterschied, daß jetzt feste Verbindung zwischen Prostata, Blase und Tumor zu bestehen scheint. Operationswunde ist noch offen. Röntgenbestrahlungen, wird in drei Monaten wiederbestellt. Radikaler Versuch erscheint unzweckmäßig. Patient ist inzwischen gestorben.

Bei diesem Patienten zeigt sich die Schwierigkeit, die sich beim Hineinwuchern des Tumors in die Blase und Prostata ergibt. Wenn eine vollkommene Durchdringung der Blasenwand vorhanden ist (leider konnte das cystoskopisch nicht nachgewiesen werden), kann auch radikales Eingreifen nicht mehr Erfolg bringen. Die Gefahr der Blasenwandzerstörung durch Koagulation verhindert ein weiteres Vorgehen. Der Tumor erwies sich auch wegen der bereits eingetretenen Mitergreifung des peritoneums als absolut inoperabel. Daß aber durch die Elektrokoagulation Besserung erzielt wurde, kann nicht bezweifelt werden. Eindrucksvoll ist auch die relativ kurze Zeitspanne, in der das Carcinom inoperabel wurde.

Margarete F. 60 Jahre alt. 19. 5. 1934.

Fam. Anamnese: O. B.

Eigene Anamnese: Herbst 1933 starke Verstopfung, Blut im Stuhl. Frostgefühl im Gesäß dem Rücken zu. Vor zwei Monaten starker Durchfall mit Blut und Schleim. Erst nach einem Jahr ärztliche Behandlung, dann gleich Einweisung.

Allgemeinbefund: E. + K. Z. mittel. Innere Organe Altersverändg.

Lokalbefund: Leib vorgewölbt, starke aktive Muskelspannung. Auf der l. Bauchseite deutliche Resistenz, die sich aufs halbe Colon hinaufzieht, zu fühlen.

Rectalbefund: Hoher Rect. Tumor.

Operation: Anlegung eines Doppelflintenlaufes. Heilt ein. Nachdem der Bauchafter funktioniert, wird das rectum gespült.

Operation: Blutige Resectio des rectums. Dabei sitzt der Tumor ziemlich weit oben, kastaniengroß. Derbe Lymphknotenmetastasen in der Kreuzbeingegend, deren oberes Ende nicht erreichbar ist. Tumor wird reseciert, Darm nach Bauchfelleröffnung heruntergeholt und End zu End vernäht. Schließung des Bauchfells. Metastatische Drüse excidiert. Anschließend Dauertropfinfusion. Eine Woche hohe Temperaturen zwischen 38—39°.

21. 7. Heilung soweit fortgeschritten, daß Patientin entlassen werden kann. *Befund:* Noch große granulierende Wunde in der Kreuzbeingegend, der Dickdarm in der Tiefe sichtbar, Nahtstellen des Darms gut geschlossen. Anus prä funktioniert gut. Heftige Blasenbeschwerden werden auf durchwuchernde Ca-Massen zurückgeführt.

Wiederaufnahme: 4. 11. 1934. Zu Hause geringe Erholung, oft Stuhldrang, kommt nach poliklinischer Beratung wieder zur Aufnahme.

Allgemeinbefund: Im wesentlichen unverändert.

Lokalbefund: rima ani durch gut verheilte alte tiefe Narbe cranialwärts verlängert. Nach Eingehen des Fingers in den After, eben noch erreichbar scharf begrenzter Ring fühlbar. Außerdem dorsalwärts feste Tumormassen, die anscheinend den ganzen hinteren Beckenraum ausfüllen.

Operation: Nach Spincterdehnung werden vom Lumen her zwei kirschkerngroße Gebilde elektrokoaguliert. Narbenstenose!

24. 11. Keine wesentliche Fieberreaction. Patientin kann den ganz normalen Schleimabgang aus dem Anus prä nicht vertragen und wird auf ihren eigenen Wunsch gegen ärztlichen Rat nach Hause entlassen. Stuhldrang geringer. War nicht mehr hier in der Klinik.

Die blutige Resectio recti konnte zwar bei dieser Patientin ausgeführt werden, die anscheinend weit bis zum Promontorium sich hinaufziehenden und vielleicht auch auf das Peritoneum von dort übergewachsenen Metastasen machten die Prognose schlecht. Auch an der Vorderwand war es nicht gelungen, die Tumormassen radikal zu entfernen. Es ist nicht als sicher anzunehmen, daß hier mit der elektrischen Operation mehr hätte erreicht werden können. Es geht aus dem Operationsbericht nicht hervor, wieweit das retrorectale Bindegewebe eigentlich entfernt wurde; auch ob die Art. häm. sup. unterbunden wurde, wird nicht angegeben. Der elektrische Eingriff beschränkte sich lediglich auf die symptomatische Entfernung zweier kleiner Recidive des Darmlumens. Elektrisch wäre es vielleicht möglich gewesen, unter dem Schutze der Blutungssparung die Kreuzbeinmetastasen erst zu verkochen und dann mit der Schlinge abzutragen. Radikal hätte das wohl auch nicht geschehen können. Dasselbe gilt für die Vorderwandmetastasen, die *v. Seemen* auf dem Blasenkatheter rücksichtslos bis hart in die Blasenwand hinein zu verkochen empfiehlt.

Jakob T. 21 Jahre alt. 9. 12. 31.

Anamnese: Fam. A. O. B. Seit Frühjahr dieses Jahres immer Blut im Stuhl. Gewichtsabnahme.

Allgemeinbefinden: Reduziert, aber guter Appetit. Organe O. B.

Rectalbefund: Anus äußerlich O. B. Innen an der Vorderwand des Rectums zahlreiche knollige, ziemlich harte Tumoren tastbar, von Eichelgröße, teils schmal, teils breit gestielt. Liegen so dicht beieinander, daß der Eindruck eines zusammenhängenden Tumors entsteht. Oberhalb harte vorspringende Falte.

Rö-Übersichtsaufnahme: Wahrscheinlich typisches Adenocarcinom, bzw. Polypen. *Histologisch:* Adenocarcinom. Vorerst keine Operationseinwilligung, daher Entlassung.

Wiederaufnahme: 28. 12. 31.

Operation: Anlegung eines künstlichen Afters am Mesocolon im unteren Teil der linea alba. Anus am Querkolon angelegt. Es soll versucht werden, den Rectumtumor durch Elektrokoagulation zu entfernen; gelingt das nicht, dann kann immer noch in nicht infiziertem Gebiet radikal operiert werden. *9. 11. Anus prä in Tätigkeit.*

19. 1. *Operation:* Äther. Nach Sphincterdehnung wird Tumor erstmalig elektrokoaguliert. Einlegen eines Tampons.

2. 2. Zweite Elektrokoagulation. Immer noch ziemliche Knoten vorhanden. Tumor seit der ersten Elektrokoagulation stark gewachsen.

13. 2. Nochmals elektrokoaguliert, besonders die hintere Raphe, nur noch Infiltrat in der Wand.

20. 2. Alle drei Elektrokoagulationen gut überstanden.

Rectal: Noch einige Tumorknollen palpabel.

10. 3. *Rectoskopie:* Keine sicheren Tumorknollen, rectum bougiert.

4. 4. Wieder Tumorknollen, im rectum auch stark vorspringende Narbenstenosenfalte.

20. 4. Erneute Rectoskopie: Kein sicherer Tumorbefund. Nur zwei erdnußgroße Knötchen.

8. 5. Knötchen haben sich eindeutig vergrößert. Beurlaubt.

Wiederaufnahme: Rectal: Tumor sehr stark gewachsen.

Operation: Blutige rectale Mastdarmamputation mit Resection des Steißbeins. Drei Wochen hohe Temperaturen.

Es folgt fünf Monate lange Heilung mit reichlicher Eitersekretion. Schließlich doch Vernarbung. Entlassung nach 30 Pfund Gewichtszunahme, keine Leistendrüsen, auch sonst keine Zeichen für Metastasierung.

Bei diesem Patienten brachte bereits die Elektrokoagulation per rectum einen zwar noch nicht endgültigen, aber immerhin doch vorübergehenden Erfolg. Dadurch wurde später noch die radikale blutige Entfernung des Tumors ermöglicht. Die hier glücklicherweise geringe Lokalmetastasierung ins Beckenbindegewebe ist wohl ebenfalls durch die Elektrokoagulation ver-

zögert worden. Da während der langen Heilperiode nach der blutigen Amputatio recti Recidive nicht auftraten, kann auch in Anbetracht der Gewichtszunahme um volle 30 Pfund der Erfolg als durchaus günstig bezeichnet werden.

Emma K. 48 Jahre alt. *22. 2. 34. Fam. Anamnese:* O. B.

Eigene Anamnese: Seit August 1933 Ziehen im Leib links. Arzt behandelt Dickdarmkatarrh. Schleimiger, blutiger Stuhl, drei Wochen Bettruhe. Tenesmen. Dann Besserung. Seit 14 Tagen wieder Schmerzen, angeblich kein Blut im Stuhl. Einweisung.

Magensonde: Anacidität, nach ½ mgr. Histamin 0/9 HCl.

29. 1. Rö-Durchleuchtung, Einlauf: Kein pathologischer Befund.

13. 2. Rectale Untersuchung: Oben mit Fingerkuppe eben erreichbar derbere Massen, tumorverdächtig.

Gynäkologischer Befund: Im Douglas 1½ mannsfaustgroßer Tumor, breit mit os sacrum verwachsen. Verdacht auf malignen Tumor unklarer Genese.

14. 2. Rectoskopie: In Höhe von 12—15 cm stößt man auf Nekrose, entzündliches, z. T. nekrotisch zerfallenes Gewebe. Excision.

Histologisch: Unter intacter Schleimhaut *Adenocarcinom.*

24. 2. Anlegung eines Anus präternaturalis. Rectumtumor von oben über faustgroß zu tasten. Sigmoidafter.

27. 2. Eröffnung des Afters. Wunde sieht gut aus. Funktioniert.

7. 3. Kontrastbrei v. Anus prä. Rö-Aufnahme: Kein genauer Anhalt für die Ausdehnung des Tumors.

24. 3. Operation: Prof. Kl.

Mittelschnitt über Steiß und Kreuzbein. 10 cm Steißbein reseciert. Dahinter Tumor, der im unteren Abschnitt vornehmlich der Hinterwand nach oben das rectum circulär umfaßt. Am Kreuzbein festsitzender Tumor wird von unten gelöst. Oberes Ende nicht zu erreichen. Absolut inoperabel. Von unten her soweit als möglich verkocht. Im eröffneten Rectum einen Finger nicht durchlassende Stenose. Dauertropfinfusion.

26. 3. Kreislauf hat sich wieder erholt.

28. 3. Tampons entfernt. 31. 3. Spülung der Wunde mit Rivanol.

18. 4. Patient hatte leichte Thrombophlebitis. Bei Austastung der Wunde nach oben zu derbe Tumormassen.

Elektrokoagulation am 20. 4. Evipan. Prof. Kl.

Verkochung der tastbaren Tumormassen. Am l. Oberschenkel ringförmige Verbrennung durch Inaktivelektrode 2.—3. Grades, ebenso am r. Unterschenkel 1.—2. Grades. Auf beide Wunden Lebertransalbe.

18. 5. Wunde jetzt mit frischen Granulationen. Gute Heilungstendenz. Elektrowunden verheilt.

Patientin bekam wegen des schwachen Zustandes 400 ccm Blut transfundiert und Insulinmastkur.

5. 6. Erneute Elektrokoagulation. Die Massen, die nach oben in der Kreuz-Steißbein-Höhle liegen, werden mit elektrischem Messer radikal

entfernt. Nach vorn wegen Gefahr der Blasenverletzung kein radikales Vorgehen. Tumorreste bleiben zurück.

19. 7. Prof. Klapp vorgestellt wegen Recidiv im Sacralabschnitt.

20. 7. *Operation:* Äther. Kreuzbeinexcavation energisch elektrokoaguliert.

1. 8. Anus prä funktioniert. Da Pflege vorhanden, Entlassung.

Wiederaufnahme: Seit zehn Tagen Spontanabgang des Urin. Pat. hat in der Zwischenzeit dauernd im Bett gelegen.

Allgemeinbefund: Kachexie.

Operation: Der große im Bereich des Wundrandes vorhandene Tumor, der sich in die Tiefe nicht abgrenzen läßt, wird soweit erreichbar, verkocht, walnußgroßer Tumor am caudalen Ende mit Schlinge abgetragen. Drei Tage leichte Temperaturen. Sonst gut vertragen. Lebertraneinlage in die Wunde. Patientin wird ungeheilt nach Hause entlassen.

Bei dieser Patientin wurde versucht, primär elektrochirurgisch den Tumor anzugehen. Leider erwies sich das Carcinom aber als gänzlich inoperabel, so daß auch elektrisches Operieren keinen besonderen Vorteil bringen konnte. Der symptomatische Erfolg konnte aber mindestens eine erhebliche Verzögerung des Krankheitsablaufes herbeiführen. Tumoren derartiger Ausdehnung und Lokalisation werden auch in Zukunft als nicht radikal operabel bezeichnet werden müssen. Erwähnt muß noch werden, daß hier die Inaktivelektroden zu Verbrennungen führten. Wodurch dieser technische Fehler auftreten konnte, läßt sich nicht aus der Krankengeschichte, in der er wegen der Geringfügigkeit der Verbrennung wahrscheinlich nicht besonders erörtert wird, entnehmen. Durch Herbeiführen festen Kontaktes mit der Körperhaut und durch Verwendung von biegsamem Metall oder Kupfergazebinden können diese Mängel behoben werden.

Da in den angeführten Krankengeschichten die Elektrokoagulation nur als die Allgemeintherapie unterstützende Maßnahme angewendet wurde, auch andere Krankheitsbilder nicht zur Verfügung stehen, läßt sich ein abschließendes Bild über die Operabilität der Rectumcarcinome durch Elektrokoagulation nicht gewinnen. Es kann aber als sicher gelten, daß das Verfahren die daran gestellten Anforderungen für die symptomatische Behandlung im wesentlichen erfüllt hat.

Über diesen Rahmen hinaus geht der Versuch, vom Darmlumen her den Tumor radikal zu zerstören. Die ständige Recidivierung bei dem besprochenen Patienten hat zwar erwiesen, daß dadurch nur selten ein Tumor vollkommen erfaßt werden kann; der gute momentane Erfolg lehrt aber, daß bei verhältnismäßig

geringer Tumorausdehnung solch ein Versuch vor der eigentlichen Radikaloperation am Platze ist. Wie die Krankengeschichte dieses Patienten zeigt, ist dann auch beobachtendes Zuwarten, ob nicht eventuell doch die Radikaloperation unterbleiben kann, nicht gefährlich.

Schließlich gilt für die Rectumcarcinome derselbe Grundsatz wie für die Mammacarcinome, daß nur der Vergleich zwischen operablen blutig operierten und operablen elektrisch operierten Rectumcarcinomen die Möglichkeit gibt, Überlegenheit des einen oder anderen Verfahrens klarzustellen.

Es folgen die Sarkomgeschwülste. Hier läßt sich wegen der Verschiedenartigkeit der Lokalisation und der Ausdehnung keine Einteilung der Operationsverfahren, mittels deren vorgegangen wird, vornehmen. Die Elektrochirurgie bietet auch auf diesem Gebiet Möglichkeiten radikaleren Vorgehens. Es kommt aber die außerordentlich heftige Agressivität dieser Geschwülste erschwerend hinzu. Dementsprechend ist der Erfolg bei etwas weiter fortgeschrittenen Fällen nicht besonders günstig. Die Operationstechnik geht wie auch sonst von der Koagulation des kranken Gewebes aus. Das koagulierte Gewebe wird dann mit der Schlinge abgetragen. In der Nähe großer Gefäße und Nerven kann durch Isolierspatel eine Schädigung vermieden werden. Im Notfall muß unterbunden werden. Wie bei carcinomatösen Geschwülsten sind die Wundränder anzufrischen und zu vereinigen, wenn die Operation radikal war *(v. Seemen)*. Ob bei den Geschwülsten der Extremitäten Resection oder Amputation durchgeführt werden muß, hängt ganz vom einzelnen Krankheitsfall ab und bleibt der Entscheidung des Operierenden überlassen. *K. H. Bauer* und *Keysser* weisen darauf hin, daß man natürlich vielfach und häufiger als bei blutiger Operation die Absetzung vermeiden kann.

Bei den Patienten unserer Klinik wurde vielfach die elektrische Operation auf vorangegangene blutige Resection ausgeführt. Der Erfolg ist deshalb und wegen der meist außerordentlichen Bösartigkeit der Sarkome relativ gering und muß dementsprechend gewertet werden.

Conrad B. 51 Jahre alt. *Fam. Anamnese:* O. B. 1933.

1925 an der Innenseite des r. Knies wallnußgroße Schwellung, langsam wachsend, im Nov. 1931 in Hersfeld radikal operiert. Damals Hygrom? Jan. 1933 Geschwulst wiederaufgetreten. Geringe Beschwerden beim Laufen, Einweisung.

Allgemeinbefund: Dem Alter entsprechend. O. B.

Lokalbefund: An der Innenseite des r. Knies mannsfaustgroßer Tumor nach vorn zur Patella hin reichend. Haut über Tumor gespannt und gut verschieblich. Auf Unterlage schlecht verschieblich. Höckrig, derb, keine Lymphknotenmetastasen.

16. 1. *Operation:* Prof. Klapp. Evipan-Äther. Exstirpation des Tumors. Gipsschiene. Ließ sich gut entfernen.

8. 2. Wunde p. p. verheilt. Entlassung in hausärztliche Behandlung.

Histologisch: Nicht ganz sicher Fibrosarkom.

Anfang April 1934 an der Innenseite der Operationsnarbe kleines, schmerzloses Knötchen, langsam wachsend, im Herbst 1934 zweites Knötchen.

Lokalbefund: 20 cm halbkreisförmige, reactionslose Operationsnarbe. Im Bogen dieser Narbe apfelgroßer höckriger Tumor. Tumor mit Haut und Grundlage fest verbacken. 3 cm oberhalb dieses Tumors in einer alten 5 cm langen reizlosen Narbe pflaumengroßer harter Tumor auf Unterlage gut verschieblich.

Röntgenaufnahme: Klare Knochenkonturen. Röntgenbestrahlungen. Da nach sechs Röntgenbestrahlungen keine Besserung, Operation.

4. 3. 35. *Operation:* Umschneidung der Tumoren im Zusammenhang elektrisch. Mit Skalpell Eindringen in die Kniekehle zu den großen Gefäßen. Dort überall derbes Bindegewebe, aber kein Sarkom. Lateral wird mit elektrischem Messer Fettgewebe und Bindegewebe entfernt. Verschluß des Kniegelenkspaltes. Aus dem Adductorenkanal wird ebenfalls derbes Bindegewebe exstirpiert.

10. 3. Nekrosen stoßen sich ab. 18. 3. Sekretion läßt nach. In den nächsten zwei Monaten vollkommene Abheilung der Wunde und unter Übungsbehandlung erstaunlich gutes Beweglichkeitsresultat des Kniegelenks. Streckung 180°, Beugung 80°. Histologisch diesmal einwandfrei faserreiches Spindelzellensarkom.

Immerhin scheint bei diesem Patienten mit Fibrosarkom, das sich später als Spindelzellensarkom darstellte, etwas mehr als eine Remission erreicht worden zu sein. Obgleich der Tumor in unmittelbarer Gelenknähe saß, konnte sehr gute Beweglichkeit nach Abheilung erreicht werden. Da Patient nicht wieder hier in Klinik gelegen hat, ist mit einer Heilung nicht unwahrscheinlich zu rechnen. Die blutstillende Wirkung der elektrischen Operation wurde, da nicht in Blutleere operiert wurde, besonders angenehm empfunden.

Ludwig L. 65 Jahr alt. 8. 1. bis 27. 1. 31, 14. 1. bis 10. 6. 32, 13. 12. bis 30. 5. 33.

1926 kleine Geschwulst, am r. Knie, langsam wachsend, nach einem Sturz zunehmend. Geschwulst wurde hier 1926 als bursitis angesehen und operiert. Der *histologische Befund:* Myxomatös umgewandeltes, chronisch entzündliches Bindegewebe, Malignität aber möglich.

Wiederaufnahme: Allgemeinbefund: O. B. Innere Organe: O. B.

Lokalbefund: Querverlaufende Narbe am unteren Kniescheibenrand, unterhalb derselben, über den ganzen Unterschenkel verteilt, zahlreiche, derbe, harte, erbsen-walnußgroße Knoten. Oberhalb des Knies keine Knoten.

Operation: Auffindbare Knoten sämtlich durch Elektrokoagulation zerstört. Großer Knoten auf der Narbe ecidiert, Grund verschorft.

Histologisch: Myxosarkom!

Bereits nach fünf Tagen neue harte Knoten am Unterschenkel und in Umgebung der Koagulationsstellen. Verdacht auf Metastasierung entlang des Venengeflechtes. Da die Knotenbildung sich immer weiter ausdehnt, schließlich Amputation des Beines. 100 ccm sanguinolente Flüssigkeit im Stumpf gesammelt, Punktion und schließlich Heilung nach drei Monaten. Amputation wurde blutig vorgenommen. Entlassung ohne Metastasenverdacht.

Wiederaufnahme: 13. 12. 32.

Am Stumpf hat sich wieder ein Knoten gebildet. Befund: Rechtes Bein, Zustand nach hoher Absetzung des r. Oberschenkels. Im Bereich der Operationsnarbe faustgroße Knotenbildung, in 10-Pfennigstück-Größe durch die Haut gebrochen. Auf der Streckseite apfelgroße mit der Haut verwachsene, stark vascularisierte Knotenbildungen. In der r. Leistengegend mehrere kirschkerngroße Lymphknoten.

Allgemeinbefund: Chronische Bronchitis, sonst im wesentlichen O. B. Da inzwischen aus Anamnese Lues (?) auftauchte, Versuch mit Antilueticum trotz negativen Wassermanns.

Allgemeinbefinden: Anfangs noch ganz gut, schließlich aber doch wegen der Knotenbildung noch höhere blutige Amputation notwendig. 8 cm weites Knochenüberstehen nach Operation durch Korsettverband und Heftpflaster ausgeglichen.

31. 3. Verschlechterung. Röntgenologisch Lungenmetastasen nachgewiesen; Entlassung nach Hause.

Bei diesem Patienten sind die mitunter erheblichen diagnostischen Schwierigkeiten bemerkenswert. Nach dem ersten histologischen Befund ist durchaus nicht mit Sicherheit die Entwicklung der Geschwulst zu einem Myxosarkom zu erwarten. Wahrscheinlich wäre dann die erste Operation noch erheblich radikaler vorgenommen worden, auch die Amputation dürfte eher angeschlossen worden sein. So konnte auch sie, verbunden mit dem vorherigen Versuch der Elektrokoagulation, nicht mehr die Heilung bringen. Ob die sofortige Elektrokoagulation des Stumpfes bei der ersten Amputation sie gebracht hätte, läßt sich nicht beweisen, jedoch scheint der genaue Sitz am alten Wundgebiet dafür zu sprechen, daß das Sarcom bei der Amputation durch Elektrokoagulation vielleicht hätte erfaßt werden können. Da

bei der Entlassung Metastasen an Kopf und Lunge nachgewiesen worden waren, muß der bald danach eingetretene Exitus angenommen werden.

Barbara W. 68 Jahre alt. 1933.

Eigene Anamnese: Nicht recht verwertbar, da Angaben ungenau. Jetzt: Februar 1933 auf die l. Seite gefallen. Schmerzen in der Brust hinten links und dort Geschwulst, die nicht zurückging, sich in den nächsten Monaten stark vergrößerte. Schmerzen nach Schulter und Beckenkamm ausstrahlend. Hausarzt weist Patientin, die schon einmal wegen tuberkulöser Drüsen in Treysa operiert worden war, dorthin ein. Hier Diagnose: Kalter Absceß. Da aber Hausarzt keinen Eiter bei Punktion findet, Einweisung in unsere Klinik unter Diagnose: Sa?

Befund: Ausreichender E. + K. Z. Innere Organe: O. B.

Lokal: Linke untere Brusthälfte im Bereich der 7.—10. Rippe Geschwulst, zweifaustgroß. Haut darüber unverändert. Konsistenz derb, Kuppe etwas weicher. Fluktuation nicht sicher. Auf Unterlage nicht verschieblich. Kein Druckschmerz. Lymphknoten in Achsel und Leiste normal.

Röntgenaufnahme: 10. Rippe im hinteren Abschnitt vollkommen zerstört bis auf Stummel an der Wirbelsäule. Zwischen 9. und 10. Rippe mäßig dichter, diffuser spindelförmiger Schatten.

18. 5. Operation: Äther. Prof. Klapp.

Elektrisch entlang der 9. Rippe Incision durch den Tumor. Deutliches Tumorgewebe. Große Tumormassen können stumpf gelöst werden. 9. Rippe fast vollständig, 8. und 10. teilweise vom Tumor zerstört. Tumormassen mit scharfem Löffel bis auf die pleura excochleiert. 8. und 10. Rippe vom Periost befreit und für 8—9 cm reseciert. Tumor ist inoparabel. Elektrokoagulation des Wundbettes sehr vorsichtig an der pleura. Wunde bleibt offen. Dauertropfinfusion, Cardiacis.

26. 5. Noch 4 cm breite, 5 cm tiefe Wunde, man sieht die Pleurabewegungen.

27. 5. Verschlechterung des Befundes, Kurzatmigkeit, keine Thrombose, Herzschwäche, Exitus.

Sektion: Lungenembolie durch kleinfingerlangen und -dicken Embolus. Histologisch: Rundzellensarkom. Ob an Wunde Tumorgewebe zurückblieb, konnte nicht festgestellt werden.

Daß das Erscheinungsbild von Sarkomen recht verschieden sein kann, beleuchtet diese letzte Krankengeschichte. Das Brustwandsarkom wurde im Krankenhaus als kalter Absceß diagnostiziert. Erst als der Hausarzt keinen Eiter fand, konnte die Tumordiagnose berücksichtigt werden. Bereits absolut inoperabel, wie sich später herausstellte, kam der Tumor zur Operation. Es gelingt sogar die fast völlige Entfernung. Der

schließlich aber doch eingetretene Exitus erklärt sich aus dem schlechten Zustand der Patientin und kann nicht der Elektrokoagulation zur Last gelegt werden.

Mit dieser Patientin sei die Reihe der angeführten Geschwulstfälle geschlossen. Zusammenfassend ist folgendes zu sagen: Die Elektrokoagulation hat sich an unserer Klinik unter betimmten Voraussetzungen bewährt gegenüber der Scharfschnittechnik. Ausgeführt wurde, weshalb bei den entzündlichen Erkrankungen große Vorsicht zu empfehlen ist, damit die Vorzüge nicht ins Gegenteil umschlagen. Bei Entzündungen muß der Koagulationssaum möglichst schmal gehalten werden, damit das Infektionsgebiet durch ihn nicht zu lange von der Außenwelt abgeschlossen bleibt.

Für die Beurteilung der Koagulationserfolge bei den Geschwülsten muß ganz besonders beachtet werden, daß es sich vorwiegend um *inoperable Geschwülste handelte,* bei denen die Koagulation als letztes Mittel zur Anwendung kam. Die besonderen Vorzüge der Elektrokoagulation werden durch das angeführte Material größtenteils bestätigt. Solche sind:

1. Wirksame Vernichtung von Krebsgewebe.
2. Blutungssparung, dadurch radikaleres Operieren.
3. Fixation der bei blutiger Operation häufig verschleppten Carcinomzellen und damit lange Remissionen und Recidiveinschränkung.
4. Der meist sehr schwache Wundchock, der die Operationsmöglichkeit auch an Kachektischen liefert.
5. Geringe bzw. anfangs völlig unterbundene Resorption der Frühwundgifte.
6. Endlich der für den Patienten so wichtige, meist nur sehr geringe Nachschmerz.
7. Gute Transplantierfähigkeit der Granulationen.

Dem stehen Nachteile gegenüber:

1. Technische Mängel: Gelegentliche Faradisation des Patienten, Verbrennung durch fehlerhaftes Anwickeln der Inaktivelektrode, Unhandlichkeit der Apparatur, schwer abschätzbare Tiefenwirkung und allgemeine Apparatfehlerhaftigkeit, die meist zu beheben sein dürften.

2. Klinische: Verzögerte Heilung, breitere Narben, Neigung zur Keloidbildung, Gefahr der eventuellen Nachblutung und Explosionsgefahr bei Anwendung von Inhalationsnarkosen.

Es ist zu hoffen, daß das Koagulationsverfahren, das gerade bei inoperablen Tumoren mehr zu leisten vermag als das blutige Operationsverfahren, auch für operable Tumoren in der Zukunft vermehrt zur Anwendung kommt und damit seine Leistungsfähigkeit erweist.

Literatur-Nachweis

D'Arsonval: Nach Keysser Lehrbuch der Elektrochirurgie.

K. H. Bauer: Die elektrische Blutstillung, ihr Mechanismus und dessen Erklärung. Arch. klin. Chirurg. 163, 564 (1931). Experimentelle Untersuchungen über Blutstillung durch Hochfrequenz. Reft. Z. org. Chir. 50, 78 (1930).

Bergonié: Nach v. Seemen: Elektrochirurgie, S. 10.

Beer: Nach v. Seemen: Elektrochirurgie, S. 13.

Bordier: Traitement des hémorrhids procédents par la diathermo-coagulation. Ref. Z. org. Chir. 19, 343 (1923). Epitheliomas roentgéniens des doigts guéris par la diathermie. Ref. Z. org. Chir. 19, 126 (1923).

Berven: Handbuch der Strahlenheilkunde 1929.

Baumecker und *Boström:* Nach v. Seemen: Die Elektrochirurgie S. 225.

Crusell: Nach v. Seemen: Die Elektrochirurgie S. 5.

Czerny: Über Blitzbehandlung der Krebse. Münch. Med. Wochschrft. 1908. Nr. 6, 262. Über Operationen mit elektrischem Lichtbogen und Diathermie. Dtsch. med. Wchschrft. 1910, 489.

Cumberbatch: Nach v. Seemen: Elektrochirurgie S. 14.

Cottencot: Nach v. Seemen: Elektrochirurgie S. 14.

Cushing: Electro Surgery as an aid to the removal of intracranial tumors. Ref. Z. org. Chir. 45, 189 (1929).

Doyen: Resistenz der Krebszellen und die Behandlung des Carcinoms. Münch. Med. Wchschrft. 1908. Nr. 48, 2516.

Dyrhoff: Die Operationen mit schneidender Elektrizität. Münch. Med. Wchschrft. 1929, S. 1885—88.

Delbanco: Zur Einwirkung des elektrischen Stromes auf Epithel und Krebszellen. Ref. Z. org. Chir. 32, 232 (1925).

Feund: Nach Czerny.

Forest: Nach Czerny (siehe oben).

Heider: Nach v. Seemen: Elektrochirurgie S. 4.

Heitz-Boyer: Nach v. Seemen: Elektrochirurgie S. 14.

Henschen: Anwendungsgebiete der Elektrochirurgie. Chir. Zbl. 1929, Nr. 30 (1897). Über Elektrooperationen, Archiv f. klin. Chir. 167, 825 (1931).

Heymann: Über Hochfrequenzchirurgie. Bruns Beiträge 153, 161 (1931).

Hirsch: Nach v. Seemen: Elektrochirurgie S. 14.

Jones: Nach v. Seemen: Elektrochirurgie S. 14.

Jellinek: Zur Therapie der schweren elektrischen Verletzungen. Chirurg 1931, 644.

Jopson, John: Über Nackenkarbunkel. Chir. Zbl. Zentralorgan 1922.

Jungemann: Nach Vibede, siehe dort.

Jakobi: Nach Vibede, siehe dort.

Keating-Hart: Behandlung des Carcinoms mittels Fulguration. Münch. Med. Wchschrft. 1909, Nr. 21, 1144.

Mc Kenzie: Nach v. Seemen: Elektrochirurgie S. 14.

Keysser: Die Electrochirurgie 1931.

Kirschner: Aus der Praxis des elektrischen Operierens. Erfahrungen bei 250 Operationen. Arch. f. kl. Chir. 167, 761 (1931).
Die Radikalbehandlung des Mastdarmkrebses unter dem Einfluß der Electrocgt. Münch. Med. Wchschrft. 1931, 1167.

Kortzeborn: Der Hochfrequenzschnitt bei Blutern. Arch. f. klin. Chir. 162, 23 (1931).

Kawamura: Electropathologische Histologie. Virchow's Archiv 231 (1921).

Kuntzen: Experimentelle Milz- und Leberresectionen mit Diathermieströmen. Zbl. f. Chir. 1929, 882–885.

Kappis: Nach v. Seemen: Die Elektrochirurgie S. 167.

Küttner: Nach Keysser: Die Elektrochirurgie.

Läwen: Elektrische Operationen. Klin. Wchschrft. 1930, 2453.

Middeldropf: Lehrbuch „Die Galvanokaustik" 1854.

Mandl: Zur Elektrochirurgie schwerer Infectionen. Münch. Med. Wchschrft. 844 (1935).

Mandl: Über 1000 sacrale Mastdarmamputationen (aus dem Hoheneggerschen Material). Dtsch. Z. Chir. 219, 3 (1929).

Nagelschmidt: Hochfrequenzströme und Chirurgie. Münch. Med. Wchschrft. 1910, 50, 2661.

Nernst: Nach Keysser: Lehrbuch: Die Electrochirurgie.

Olivecrona: Über die Anwendung der Elektrokoagulation bei Gehirnoperationen. Münch. Med. Wchschrft. (1930) 6 und 7, S. 232.

Pozzi: Behandlung des Krebses durch Fulguration. Dtsch. med. Wchschrft. 1909, Nr. 49, 2194.

Patterson: Nach v. Seemen: Electrochirurgie. S. 14.

Rivière: Nach v. Seemen: Electrochirurgie. S. 9.

Tribondeau: Nach v. Seemen: Electrochirurgie. S. 10.

Strebel: Nach v. Seemen: Electrochirurgie. S. 9.

Schörcher: Tierexperimente über den Wundchock durch Elektrokoagulation. Münch. Med. Wchschrft. 1934, 1105.

Schridde: Nach v. Seemen: Elektrochirurgie S. 88.

Stephan: Nach v. Seemen: Elektrochirurgie S. 9.

Spitzer: Nach Vibede, siehe dort.

Simons: Fortschritte und Ergebnisse auf dem Gebiet der Radiumtherapie. Z. phys. Th. 1926. 31. H. 1.

Schürch: Behandlung des Mamma-Carcinoms. Schweiz. med. Wchschrft. 1929, 1387.

Vibede: On the local treatment of lupus vulgaris of the nose and larynx. by Electrocoagulation. Rf. Z. org. Chir. 23, 493 (1923). Aus dieser Arbeit sind die Autoren *Jakobi, Spitzer, Jungmann* genannt.

Werner: Nach v. Seemen: Elektrochirurgie S. 13.

Wyeth: Referat. Z. org. Chir. 23, 426 (1923).

Wucherpfennig: Das elektrische Schneiden mit der Diathermieschlinge. Münch. Med. Wchschrft. 1929, 14, 610.

Westermark: The result of combined and radiological of cancer mammae at Radiumhemmet. Ref. Z. org. Chir. 5, 332 (1931).

Werner: Nach v. Seemen: Elektrochirurgie S. 13.

v. Zeynek: Über Diathermie. Münch. Med. Wchschrft. 1910, Nr. 4, 193.

Zeynek und *Preyss:* Über Blitzbehandlung der Krebse. Mitteilungen zu einem Aufsatz von Czerny. Münch. Med. Wchschrft. 1908, S. 432.

Zimmern: 1908 nach v. Seemen: Elektrochirurgie S. 9.

Zschau: Elektrokoagulation und Lymphgefäße. Dtsch. Zbl. f. Chir. 233, 109 (1931).

Es wurden außerdem verwandt die Lehrbücher:

Keysser: Die Elektrochirurgie 1931.

v. Seemen: Die Elektrochirurgie 1932.

Lebenslauf

Verfasser wurde am 9. 4. 1911 als Sohn des Regierungsbaumeisters *Adolf Grahl* in Berlin geboren. Nach dreijähriger Vorschulzeit besuchte er von 1920–1923 das Lessing-Gymnasium Berlin-Wedding und später bis zur 1930 bestandenen Reifeprüfung das Jahn-Reform-Realgymnasium Berlin-Lichtenberg. Die ersten sieben Semester einschließlich der am 13. 5. bestandenen ärztlichen Vorprüfung studierte er in Berlin; seitdem bis zum am 20. 12. 1936 vollendeten Staatsexamen studierte er an der Landgraf-Philipps-Universität in Marburg. Die ersten drei Monate der Medizinalpraktikantenzeit hat Verfasser an der Chirurgischen Universitätsklinik Marburg gearbeitet, dann bis Ende Oktober 1936 am Kreiskrankenhaus auf der inneren Station Neu-Ruppin; die beiden letzten Monate an der Universitätshautklinik Marburg. Er beabsichtigt die Amtsarztlaufbahn einzuschlagen.

Meine akademischen Lehrer waren:

In Berlin: Prof. R. Fick, Prof. Kopsch, Prof. Friedel, Prof. Krause, Prof. Schlenk, Prof. Steudel, Prof. Trendelenburg, Prof. Nernst, Prof. Diehl, Prof. Sauerbruch, Prof. Rütz, Prof. Kaufmann.

In Marburg: Prof. Klapp, Prof. Boemminghaus, Prof. Schwenkenbecher, Prof. Eimer, Prof. Versé, Prof. Rix, Prof. Grüter, Prof. Nauk, Prof. Zeiger, Prof. Uffenorde, Prof. Rüte, Prof. Dittler, Prof. Pfannenstiel, Prof. Kehrer, Prof. Neumann, Prof. Baur, Prof. Freudenberg, Prof. Brock, Prof. Kretschmer, Prof. Mauz, Prof. Enke, Prof. Jahrmärker.